

Cervikální spondylóza

Cervikální spondylóza je **degenerativní onemocnění krční páteře**. Je pravděpodobně výsledkem degenerativních změn meziobratlových plotének v důsledku stárnutí. Často dochází ke změnám na kloubních plochách, hypertrofii ligamentum flavum a osifikaci zadního longitudinálního vazy. To může vést k **útlaku citlivých struktur** jako jsou nervy a mícha. Onemocnění se může projevovat **bolestí krku a ramen, bolestí hlavy a záhlaví, radikulárními symptomy a spondylogenní cervikální myelopatií (SCM)**. Nicméně ne všichni pacienti s rentgenologicky prokázanou cervikální spondylózou mají klinické obtíže.^[1]

Epidemiologie

Cervikální spondylóza je nejčastější příčinou poškození míchy u pacientů nad 55 let věku. Na podkladě radiologických nálezů byly zjištěny degenerativní změny krční páteře u 90 % mužů nad 50 let a 90 % žen nad 60 let. Progrese cervikální spondylózy může být velmi pomalá a pacient může být dlouho asymptomatický. Výskyt je stejně častý u obou pohlaví, nicméně u mužů se vyskytuje dříve.^[2]

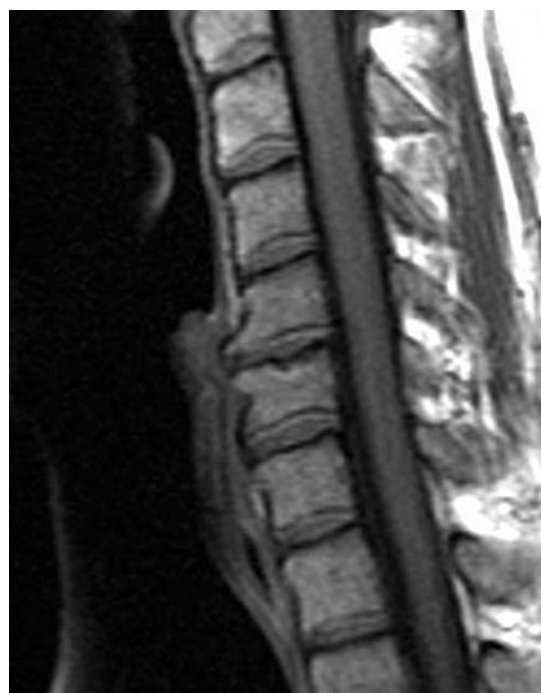Patofyziologie

Cervikální spondylóza je výsledkem **degenerace meziobratlové ploténky**. Jak meziobratlová ploténka stárne, ztrácí vodu, kolabuje a fragmentuje se. Proces začíná v nucleus pulposus meziobratlové ploténky. Zatímco centrální anulární ploténka se uchyluje centrálně, annulus fibrosus na obvodu se vyklenuje vně. Takto dochází ke **zvýšené mechanické zátěži** chrupavčitého povrchu kloubu po okraji obratlového těla. Obratlové tělo na to reaguje subperiostální tvorbou kosti a formací **osteofytů**, které ve ventrální části páteřního kanálu mohou utlačovat nervovou tkáň. Predispozicí pro rozvoj spondylogenní cervikální myelopatie je vrozené zúžení páteřního kanálu (10–13 mm). Podobně se osteofyty mohou propagovat do intervertebrálních foramin a iritovat nervové kořeny. Osteofyty jsou pravděpodobně výsledkem snahy organismu stabilizovat hypermobilitní meziobratlový kloub následkem degenerace ploténky.^[3]

U asijské populace se může vyskytovat **osifikace zadního longitudinálního vazy**, která může přispívat k útlaku nervových struktur.^[3]

S rostoucím věkem dochází k **hypertrofii ligamentum flavum**. Poměrně často se objevuje **kyfóza** a **subluxace**, které mohou přispívat k obrazu **SCM**. Obraz SCM závisí na mnoha faktorech. Těmi jsou statický mechanický útlak, dynamický mechanický útlak, ischemie míchy a poranění v důsledku napínacích a střížných sil.

Statickými faktory se myslí například prosté zúžení kanálů kvůli osteofytům. **Dynamické faktory** přímo navazují na statické faktory. Vlivem pohybu míchy ve zúženém páteřním kanálu dochází k iritaci nervové tkáň. Při anteflexi páteře dochází k iritaci míchy osteofyty ventrální části kanálu. Při retroflexi páteře se vyklenuje do páteřního kanálu hypertrofické ligamentum flavum, které stlačuje míchu vůči osteofytům vytvořených dorsálně (dors. na obr. tělech). **Ischemie** pravděpodobně hraje roli v obrazu SCM. Histopatologicky byly v případech SCM prokázány změny v šedé hmotě, přičemž bílá hmota zůstala zachována. To se vyskytuje u ischemie, která v tomto případě vzniká pravděpodobně následkem poruchy mikrocirkulace. Vlivem zúžení páteřního kanálu a abnormálních pohybů nervových struktur v páteřním kanále u pacientů s SCM může dojít k **poranění nervových struktur vlivem napínacích a střížných sil** a způsobit lokální axonální poškození.^[3]



T1 vážený obraz sagitální řez krční páteře s degenerací disku, osteofyty a osteoartrózou C5-C6

Klinický obraz

V souvislosti s cervikální spondylózou se vyskytuje několik syndromů:

Cervikalgie (Intermitentní bolest krku a ramen)

S cervikalgií se v klinické praxi setkáváme **velmi často**. Nicméně pro lékaře může být velkým **problémem** diagnostikovat příčinu, zvláště pokud není v obrazu jiná neurologická symptomatika. Pokud má pacient neurologický nález, můžeme využít zobrazovacích metod pro diagnostiku příčiny. Na druhou stranu mít radiologicky pozitivní nález a žádnou neurologickou symptomatiku je obvykle málo informačně přínosné pro časté abnormality krční páteře i u asymptomatických pacientů. Problémem je také, že se neví, co je zdrojem bolesti. Pravděpodobně je syndrom způsoben kompresí sinovertebrálních nervů a mediální větve rami posterioris v cervikální oblasti.^[4]

Cervikalgii často doprovází **ztuhlost krku** propagující se do ramen a záhlaví, která může být chronická nebo epizodická s dlouhými obdobími remise.^[4]

U jedné třetiny pacientů s cervikalgií se cervikální spondylóza projevuje **bolestí hlavy**, u více než dvou třetin **unilaterální nebo bilaterální bolestí ramena** a u značné části těchto pacientů se **bolest propaguje do paže, předloktí nebo ruky**.^[4]

Chronická suboccipitální bolest

Bolest hlavy nasedající na cervikální spondylózu **není plně objasněna**.^[4] Záhlaví je sensitivně inervováno kořeny C2–C3^[5], tedy bychom mohli očekávat, že bolest nasedá na degenerativní změny příslušných kloubů. Nicméně bolest hlavy při cervikální myelopatii **není asociována s degenerací kloubů**.^[4]

Radikulopatie

Následkem cervikální spondylózy vzniká **radikulopatie** nejčastěji na nervových kořenech **C6 a C7**. Klinicky se projevuje **bolestí, parestéziemi a slabostí na krku, rameni, horní končetině a interskapulárním prostoru**. Atypicky se může bolest manifestovat bolestí v krku (pseudoangina) nebo na hrudi. Cervikální radikulopatie obvykle nebývá asociována s myelopatií.^[4]

Spondylogenní cervikální myelopatie

Spondylogenní cervikální myelopatie je nejčastější příčinou netraumatické paraparézy nebo kvadruparézy.^[4]

Nejprve se cervikální myelopatie manifestuje **ztuhlostí šíje**, popřípadě bodavou bolestí do ruky. Kompresivní cervikální myelopatie **ve výši C3–C5** se projevuje na rukách **ztuhlými a nemotornými prsty**. Pacienti si stěžují na obtížné psaní a ztrátu zručnosti, dále obecně na **slabost a poruchy senzitivity**^[4] (může být ztráta propriocepce a vibračního cití nebo asymetrie v cití bolesti a tepla)^[6]. Motorický deficit na horních končetinách často doprovází podobný deficit na dolních končetinách. **Kompresivní myelopatie dolních segmentů krční páteře** se typicky projevuje **slabostí, ztuhlostí a ztrátou propriocepce na dolních končetinách**, které mohou projevovat známky **spasticity**.^[4] **Babinského reflex** bývá **pozitivní**^[6]. Postižení dolních končetin bývá **asymetrické**.^[4]

Při předklonu hlavy může být přítomný **Lhermittův příznak**.^[6]

V souvislosti s cervikální myelopatií se může vzácně objevit **městnání v močovém měchýři, urgencye** nebo **inkontinence**.^[4]

Více než třetina pacientů s cervikální myelopatií trpí **úzkostí** nebo **depresí**. To se dává do souvislosti s omezenou hybností.^[4]

Centrální míšní syndrom

Tento syndrom vzniká typicky u starších lidí po **hyperextenzi páteře** při zúženém páteřním kanálu. Při extenzi páteře dojde k útlaku míchy proti ventrálním osteofytům, dorzálně navíc tlačí hypertrofické ligamentum flavum. Centrální míšní syndrom provází **svalová slabost vyšší na horních končetinách** než na dolních končetinách a **poruchy cití pod místem léze**. Může se projevit podobně jako myelopatie spasticitou a močovou retencí.^[4]

Diagnostika

Vychází z **anamnézy a klinického nálezu**.

Významnou úlohu v diagnostice cervikální spondylózy mají **zobrazovací metody** (viz níže).^[7]

Určení hladiny cyanokobalaminu (**vitamin B12**) a **rychlá reaginová reakce** mohou pomoci odlišit metabolickou a infekční příčinu myelopatie od spondylogenní.^[8]

Diagnosticky přínosné může být i **EMG**, zejména pro vyloučení periferních neuropatií. EMG je vhodné pro diagnostiku radikulopatie. Z EMG můžeme vyčíst, jak dlouho léze trvá.^[9]

Zobrazovací metody

Metodou volby u cervikální spondylózy je **MRI**. MRI je neinvazivní metoda nezatěžující radiací, která velmi dobře zobrazí míchu a subarachnoidální prostory. I když je metoda výborná na nervové struktury, některé spondylotické změny mohou uniknout pozornosti (např. menší laterální osteofyty).^[7]

Prostý rentgenový snímek je levná metoda průkazu spondylogenních obtíží u symptomatických pacientů. Prostý snímek dobře zobrazí zužování prostoru meziobratlové ploténky, osteofyty, šířku páteřního kanálu apod.^[7]

Pro lepší zobrazení kostních struktur se s výhodou užívá **CT**. Dobré je například pro zobrazení intervertebrálních foramin. Někdy se používá pro doplnění MRI vyšetření.^[7]

Výhodná může být **myelografie** nebo **CT-myelografie**.^[7]

Diferenciální diagnostika

- Amyotrofická laterální skleróza

- Ankylozující spondylartritida
- Cluster headache
- Migréna
- Roztroušená skleróza
- Syringomyelie
- Tenzní bolest hlavy
- Torticollis^[10]

Terapie

Léčba cervikální spondylózy spočívá v **imobilizaci krku** (měkký límec, Philadelphský límec a jiné), **farmakologické léčbě** (NSAID, TCA, myorelaxancia, opioidy u středně těžkých až těžkých bolestí), **úpravě životního stylu** (vyhýbání se určitým úkonům, relaxační techniky) a **fyzioterapii** (cvičení, trakce a různé manipulace, které mohou v páteřním kanále uvolnit různé adheze, snížit kompresi, zlepšit cirkulaci apod.).^[11]


V některých případech se přistupuje k **chirurgickému řešení**. Chirurgická péče spočívá v anatomické korekci degenerovaných struktur, které utlačují nervové kořeny nebo míchu (**dekompresi**). **Indikací** k operaci je **neúnosná bolest, progresivní neurologický deficit** nebo **prokázaný útlak nervového kořene nebo míchy**, které jsou příčinou progresu symptomů. Chirurgické metody nevyřeší cervikalgiu ani suboccipitální bolest. U spondylogenní cervikální myelopatie je chirurgické řešení sporné, nicméně může pomoci.^[12]

Odkazy

Související články

- Myelopatie

Externí odkazy

- Léčba spondylogenní cervikální myelopatie (<http://www.neurologiepropraxi.cz>) (<http://www.neurologiepropraxi.cz/pdfs/neu/2002/01/08.pdf>)
- Obrázky pro cervikální spondylózu (<http://www.google.cz/search?q=cervical+spondylosis&rls=com.microsoft:c&oe=UTF-8&startIndex=&startPage=0&rlz=&um=1&ie=UTF-8&hl=cs&tbm=isch&source=og&sa=N&tab=wi&ei=j8ImT5S5BlmDOrHwrbcl&biw=1024&bih=617&sei=kslmT720IMSdOu3u9aYI>)
-  Degenerativní onemocnění páteře (<http://mefanet.lfp.cuni.cz/clanky.php?aid=207>)

Reference

1. RANA, Sandeep S. *Diagnosis and Management of Cervical Spondylosis* [online]. ©2011. [cit. 2012-01-23]. <<https://emedicine.medscape.com/article/1144952-overview>>.
2. AL-SHATOORY, Hassan Ahmad Hassan. *Cervical Spondylosis* [online]. ©2012. [cit. 2012-02-02]. <<https://emedicine.medscape.com/article/306036-overview>>.
3. RANA, Sandeep S. *Diagnosis and Management of Cervical Spondylosis* [online]. ©2011. [cit. 2012-01-23]. <<https://emedicine.medscape.com/article/1144952-overview>>.
4. RANA, Sandeep S. *Diagnosis and Management of Cervical Spondylosis* [online]. ©2011. [cit. 2012-01-23]. <<https://emedicine.medscape.com/article/1144952-clinical>>.
5. ČIHÁK, Radomír a Miloš GRIM. *Anatomie 3. 2., upr. a dopl. vydání*. Praha : Grada, 2004. 673 s. sv. 3. ISBN 80-247-1132-X.
6. RANA, Sandeep S. *Diagnosis and Management of Cervical Spondylosis* [online]. ©2011. [cit. 2012-01-23]. <<https://emedicine.medscape.com/article/1144952-clinical#a0217>>.
7. RANA, Sandeep S. *Diagnosis and Management of Cervical Spondylosis* [online]. ©2011. [cit. 2012-01-23]. <<https://emedicine.medscape.com/article/1144952-workup>>.
8. RANA, Sandeep S. *Diagnosis and Management of Cervical Spondylosis* [online]. ©2011. [cit. 2012-01-23]. <<https://emedicine.medscape.com/article/1144952-workup>>.
9. RANA, Sandeep S. *Diagnosis and Management of Cervical Spondylosis* [online]. ©2011. [cit. 2012-01-23]. <<https://emedicine.medscape.com/article/1144952-workup>>.
10. RANA, Sandeep S. *Diagnosis and Management of Cervical Spondylosis* [online]. ©2011. [cit. 2012-01-23]. <<https://emedicine.medscape.com/article/1144952-differential>>.
11. RANA, Sandeep S. *Diagnosis and Management of Cervical Spondylosis* [online]. ©2011. [cit. 2012-01-23]. <<https://emedicine.medscape.com/article/1144952-treatment>>.
12. RANA, Sandeep S. *Diagnosis and Management of Cervical Spondylosis* [online]. ©2011. [cit. 2012-01-23]. <<https://emedicine.medscape.com/article/1144952-treatment>>.

