

Chirurgická léčba hydrocefalu

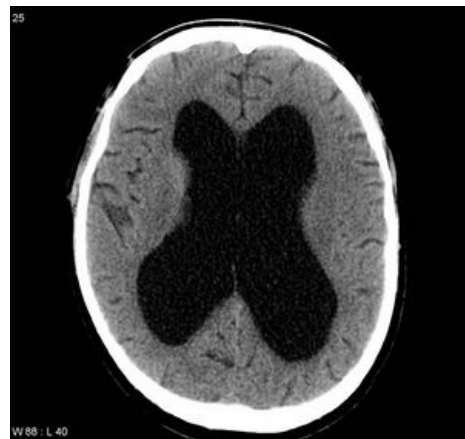Hydrocefalus (HC) je označením pro abnormální hromadění likvoru (CSF) v komorách mozku. Následkem toho může dojít k útlaku okolní mozkové tkáně.

Detailnější klasifikaci, příčiny a symptomatologii HC naleznete na stránce hydrocefalus.

HC je možné chirurgicky řešit třemi základními způsoby:

1. **drenáží**,
2. **odstraněním obstrukce** (v případě obstrukčního HC, nejčastěji se jedná o tumory),
3. **endoskopicky** ^[1].

Na této stránce jsou představeny základní typy drenáží a endoskopická metoda ve formě ventrikulostomie III. komory. Řešení obstrukčního HC (odstranění specifické obstrukce) je popsáno individuálně v jednotlivých kapitolách neurochirurgie.



CT - **obstrukční hydrocefalus** zapříčiněný stenózou *aqueductus Sylvii*

Diagnostika

- **CT** – první volba, dle typu HC jsou zobrazitelné patologie (dilatace komor, původ obstrukce atd.);
- **MR** – v porovnání s CT má výhodu zejména T2 MR, na níž je zobrazitelný CSF (*fluid-sensitive T2*);
- **ultrazvuk** – zejména u kojenců a mladších pediatrických pacientů;
- **LIT** (lumbální infuzní test) – zjištění poruch resorpce CSF, provádí se zejména u pacientů s normotenzním hydrocefalem (NHP);
- **LD** (lumbální drenáž) – slouží ke zjištění pacientovy reakce na drenáž a zhodnocení následných postupů v léčbě (hlavně před definitivní aplikací VP shuntu u NHP pacientů) ^{[2][3]}.

Klasifikace drenážní léčby

 *Podrobnější informace naleznete na stránce Drenáž.*

Chirurgická léčba HC drenáží přímo závisí na daném typu hydrocefalu:

1. v případě **akutního HC** je indikována **dočasná drenáž**,
2. v případě **chronického HC** je cílem léčby **dlouhodobá drenáž**.

Tabulka shrnující jednotlivé typy drenáží v závislosti na době drenážní léčby:

Typ léčby	Dočasná	Dlouhodobá
Typ drenáže	zevní komorová drenáž	ventrikuloperitoneální drenáž
	zevní lumbální drenáž	ventrikuloatriální drenáž
	ventrikulosubgaleální drenáž	lumboperitoneální drenáž

Léčba akutního hydrocefalu

V případě **akutních HC** se dle individuálních predispozic pacienta může indikovat k **dočasné drenáži**. Nejčastěji se jedná o komorovou nebo lumbální drenáž, popř. ventrikulosubgaleální drenáž.

Zevní komorová drenáž

Zevní komorová drenáž (EVD – *external ventricular drain*) je využívána především v případě **akutních obstrukčních HC**, u kterých je zřetelné omezení toku CSF v likvorových cestách ^[4]. Z **laterální komory nedominantní hemisféry** je CSF odváděn do rezervoáru.

Indikace

Indikace aplikace EVD (nemusí vždy jít pouze o akut. HC) jsou:

1. **snížení intrakraniálního tlaku** (např. akutní hydrocefalus, kraniotrauma);
2. **odvod zánětlivého CSF** (infekce CNS – důvodem je prevence vzniku pozánětlivého obstrukčního HC, popř. vznik akutní obstrukce vývodných cest);
3. **odvod krvavého CSF** (nejčastěji po krvácení nebo operaci (posthemorhagický HC), opět chceme předejít

rizika vzniku obstrukčního HC či akutní obstrukce vývodných cest);
4. **odklonění přirozeného toku CSF** (nejčastěji u hojení ran v oblasti fossa posterior) [5].

EVD je možné využít i perioperativně. Indikuje se tak v případě nutnosti docílení dekomprese u operací mozku (zejména u chirurgických resekcí lézí v oblasti fossa posterior).

Zevní lumbální drenáž

Kromě využití diagnostického má zevní lumbální drenáž (LD – *lumbal drain*) využití i v léčbě **akutního komunikujícího HC**. Likvor je drénován z lumbální sekce páteře a stejně jako v případě EVD je odváděn do rezervoáru. Aplikuje se mezi L3–L5. [6][7]

Indikace

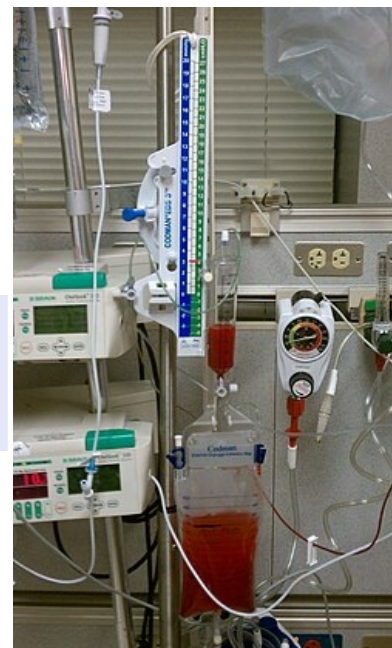Indikace jsou v porovnání s EVD velmi podobné, rozhodnutí o výběru typu drenáže je přímo úměrná individuálním projevům a komorbiditám jednotlivých pacientů:

1. **snížení intrakraniálního tlaku;**
2. **odvod zánětlivého CSF;**
3. **odvod krvavého CSF;**
4. **odklonění přirozeného toku CSF** [8].

LD stejně jako EVD je možné využít i perioperativně pro docílení dekomprese u operací mozku (nejčastěji u resekcí lézí v oblasti fossa posterior, mozkového kmene). V určitých případech se aplikuje při likvorea, která může vzniknout jakožto postoperativní komplikace v případě nedokonalého uzavření dury aj., a pokud není nutná celková revize rány.

Ventrikulosubgaleální drenáž

Tento typ drenáže se podobá zevní komorové drenáži, protože i v tomto případě je CSF drénován z **laterální komory nedominantní hemisféry**. Tentokrát ale likvor není odváděn do rezervoáru, ale do **kapsy** vytvořené v **subgaleálním prostoru hlavy**. Tam dochází k resorpci likvoru, případně může být punktován. [9]



Zevní komorová drenáž (EVD)

Komplikace

Mezi nejčastěji přítomné komplikace drenážní léčby řadíme:

- **krvácení** [10],
- **infekce,**
- **mechanické komplikace** drenáže,
- **předrénování systému,**
- **chirurgické komplikace** – malpozice drenáže, epidurální hematom atd. [11][12]

Léčba chronického hydrocefalu

I v případě léčby chronického hydrocefalu se k chirurgii indikuje na základě individuální prezentace pacientů. Neplatí pravidlo, že se každý chronický hydrocefalus musí chirurgicky léčit. Léčba **chronického HC** je **dlouhodobá**.

Ventrikulostomie III. komory

Jedná se o neuroendoskopické vytvoření otvoru ve spodině III. komory, je řešením **obstrukčního HC** (někteří autoři uvádějí možnost aplikace ventrikulostomie III. komory i u jiných typů hydrocefalu, není to ale obvyklé). [13]

Technika

Provádí se cerebrotomie v blízkosti *sutura coronalis*, endoskop se zavede přes laterální komoru do III. komory. Následkem HC dochází k rozšíření *foramen intraventriculare*, je tedy možné provést revizi baze III. komory a perforaci arachnoidální blány. Pro perforaci je využíváno monopolární elektrokoagulace. [14]

Důležitá je následná dilatace otvoru, aby nedošlo k jeho uzavření díky regeneraci tkáně. Docílíme možnosti cirkulace CSF přes III. komoru do interpedunkulárních cisteren na bazi, skrz otvor ve spodině III. komory je možné vidět *a. basilaris*. [15]

Princip

Principem je **opětovné umožnění cirkulace CSF**, jež byla následkem obstrukce omezena.

Indikace

Primárně je ventrikulostomie III. komory aplikována u specifického obstrukčního HC, který vznikl sekundárně následkem například:

- stenózy *aquaeductus Sylvii*,
- Dandy-Walkerovy malformace,
- intraventrikulárního hematomu,
- tumoru v fossa posterior či
- kraniosynostózy. ^{[16][17][18]}

Výhody

Například:

- efektivní kauzální léčba,
- narozdíl od shuntu pacient není vystaven riziku dysfunkce ventilu.

Nevýhody

Nevýhody III. ventrikulostomie můžeme rozdělit do dvou základních bodů:

- vysoké riziko komplikací (jak morbidita, tak mortalita),
- invazivní výkon.

Shunt

Dlouhodobá drenáž, jejíž principem je **implantace dvou katetrů společně s ventilem, jenž reguluje cirkulaci CSF**. Nadměrný CSF v mozkových komorách, popř. v lumbální části páteře, se pomocí shuntu **odvádí do jiné části těla**, kde je likvoru umožněna absorpce.

Požadavky na ventil

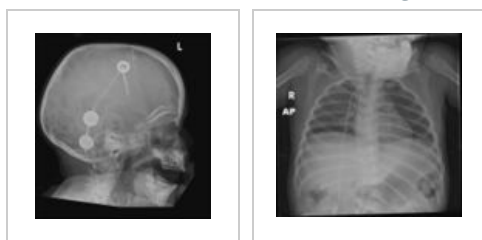Ventil musí reagovat na otevírací tlak a musí být jednocestný. Průtok CSF je regulován dle nastavení otevíracího tlaku ventilu, který má různé hodnoty. Ventily dle hodnot otevíracího tlaku dělíme na vysokotlakové, střednětlaké a nízkotlaké. ^[19]

Ventrikuloperitoneální shunt (VP shunt)

CSF je katetrem vedoucím z laterální komory dále pod kůži odváděn do **peritoneální dutiny**.

Je ze shuntů nejfrekventovaněji aplikovaný ^{[20][21]}.

RTG - VP shunt



Ventrikuloatriální shunt (VA shunt)

CSF je odváděn z laterálních komor žilním systémem do **atrium dextrum**.

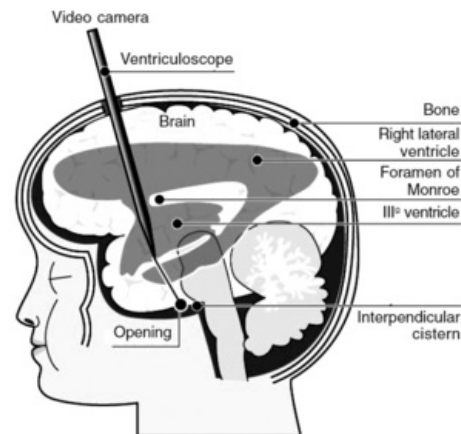
Není tak častý jako VP shunt, záleží na individuálních dispozicích pacienta a jeho komorbiditách – často je k VA shuntu indikováno kvůli kontraindikacím nebo předešlé neúspěšné aplikaci VP shuntu.

Lumboperitoneální shunt (LP shunt)

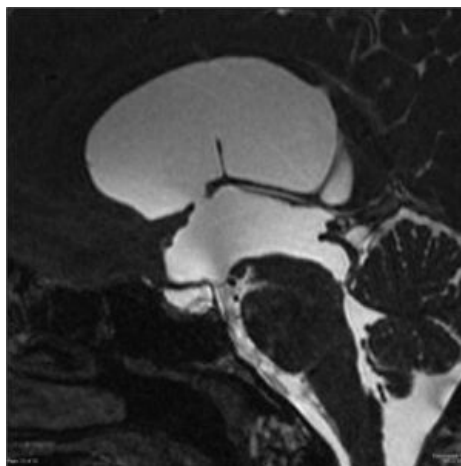
CSF je odváděn **z durálního vaku** (subarachnoidálního prostoru) v oblasti lumbální sekce páteře do **peritoneální dutiny**. Zavedení katetru se provádí **pod úroveň obratle L2**. ^[22]

Kromě zmíněných tří typů shuntů existují i další, např. ventrikulopleurální shunt (VPL shunt) aj. ^[23]

Ventrikulocisternální shunt (Torkildsenův shunt)



Ventrikulostomie III. komory – umělé vytvoření další komunikace v rámci cirkulace CSF.



MRI – **postoperativní snímek ventrikulostomie III. komory**. Příčinou obstrukčního hydrocefalu byla stenóza *aquaeductus Sylvii*.

Pomocí implantovaného katetru je CSF odváděn z laterální komory do **cerebellomedulární cisterny** ^{[24][25]}.

Komplikace

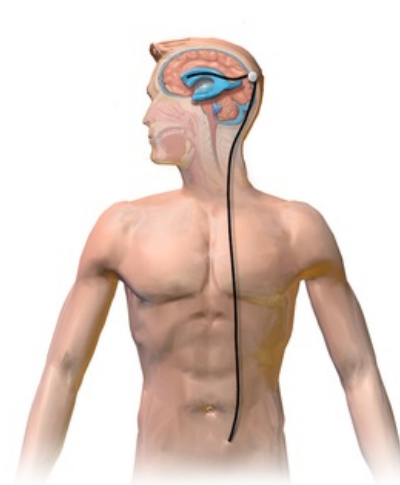

I jako v případě léčby akutního HC, drenážní léčba v podobně aplikace shuntů je doprovázená spektrem možných komplikací:

- **infekce** – (až 15 %) nejčastěji *Staphylococcus epidermidis*, ventrikulitida, meningitida;
- **selhání shuntu** – obstrukce, zalomení katetru (nejčastěji v oblasti krku) atd.;
- **distální komplikace** – peritoneální pseudocysty, pleurální výpotek (primárně u ventrikulopleurálních shuntů).
^{[26][27][28]}

Videotéka

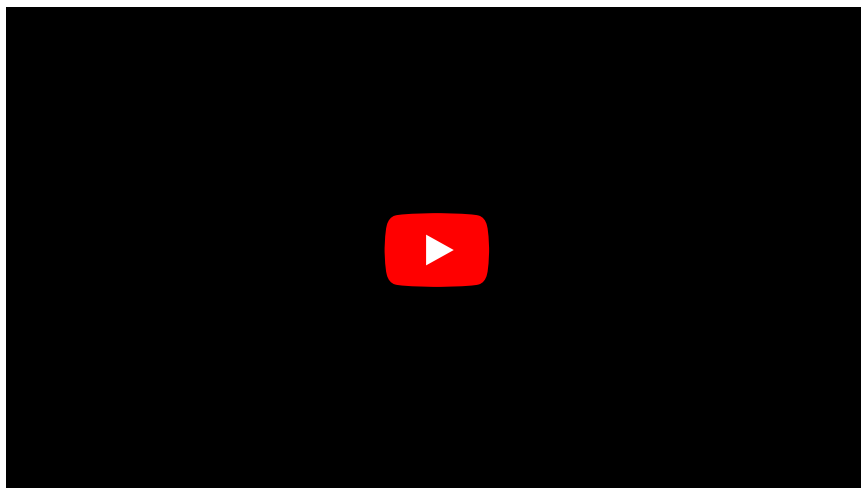
Lumbální drenáž

Aplikace LD, video s komentářem v anglickém jazyce.



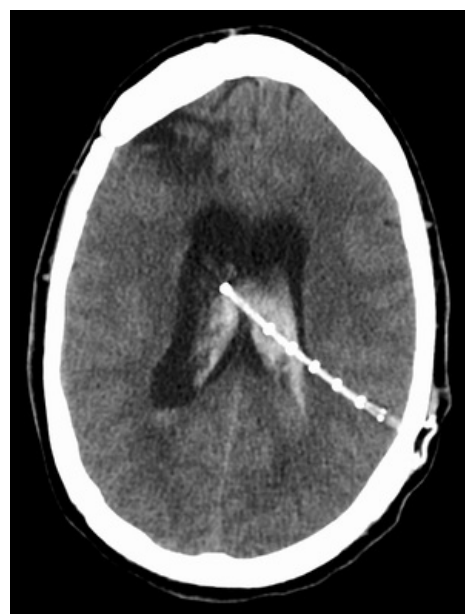Ventrikulostomie III. komory

Video v anglickém jazyce s komentářem.



Hydrocephalus with Shunt

Ventrikuloperitoneální shunt (VP shunt)



CT - Ventrikuloperitoneální shunt

Odkazy

Související články

- Hydrocefalus
- Hydrocefalus (neonatologie)
- Malformace CNS
- Normotenzní hydrocefalus
- Drenáž

Externí odkazy

- Lumbální drenáž – video a článek (<https://www.neurosurgicalatlas.com/volumes/principles-of-cranial-surgery/lu-mbar-drain>)
- Ventrikulostomie III. komory – video s komentářem (<https://www.youtube.com/watch?v=3LWBNkcOnzk>)
- VP shunt (<https://radiopaedia.org/articles/ventriculoperitoneal-shunt?lang=us>)

Reference

1. ASCHOFF, A., Paul KREMER a Bahram HASHEMI. The scientific history of hydrocephalus and its treatment. *Neurosurgical Review*. 1999, roč. 2-3, vol. 22, s. 67-93, ISSN 0344-5607. DOI: 10.1007/s101430050035 (<http://dx.doi.org/10.1007%2Fs101430050035>).
2. GREITZ, Dan. Radiological assessment of hydrocephalus: new theories and implications for therapy. *Neurosurgical Review*. 2004, roč. 3, vol. 27, s. ?, ISSN 0344-5607. DOI: 10.1007/s10143-004-0326-9 (<http://dx.doi.org/10.1007%2Fs10143-004-0326-9>).
3. GRAFF-RADFORD, Neill R a David T JONES. Normal Pressure Hydrocephalus. *Continuum Minneap Minn* [online]. 2019, vol. 25, no. 1, s. 165-186, dostupné také z <<https://doi.org/10.1212/CON.0000000000000689>>. ISSN 1080-2371 (print), 1538-6899.
4. BENDER, Michael, Frank SCHWARM a Marco STEIN, et al. Placement of External Ventricular Drain: Comparison of Two Methods. *J Neurol Surg A Cent Eur Neurosurg* [online]. 2019, vol. 80, no. 2, s. 116-121, dostupné také z <<https://doi.org/10.1055/s-0038-1676576>>. ISSN 2193-6315 (print), 2193-6323.
5. FRIED, Herbert I., Barnett R. NATHAN a A. Shaun ROWE. The Insertion and Management of External Ventricular Drains: An Evidence-Based Consensus Statement. *Neurocritical Care*. 2016, roč. 1, vol. 24, s. 61-81, ISSN 1541-6933. DOI: 10.1007/s12028-015-0224-8 (<http://dx.doi.org/10.1007%2Fs12028-015-0224-8>).
6. DOUBI, Aseel, Dana ALJOMAH a Alanood ALHARGAN. The Effect of lumbar drains on spontaneous cerebrospinal fluid leak repair. *Neurosciences*. 2018, roč. 4, vol. 23, s. 281-285, ISSN 1319-6138. DOI: 10.17712/nsj.2018.4.20180116 (<http://dx.doi.org/10.17712%2Fnsj.2018.4.20180116>).
7. GANTI, Latha. External Ventricular Drain Placement. *Atlas of Emergency Medicine Procedures*. 2016, roč. ?, vol. ?, s. 241-245, ISSN ?. DOI: 10.1007/978-1-4939-2507-0_40 (http://dx.doi.org/10.1007%2F978-1-4939-2507-0_40).
8. MOŽA, Kapil, Sean O. MCMENOMEY a Johnny B. DELASHAW. Indications for Cerebrospinal Fluid Drainage and Avoidance of Complications. *Otolaryngologic Clinics of North America*. 2005, roč. 4, vol. 38, s. 577-582, ISSN 0030-6665. DOI: 10.1016/j.otc.2005.01.001 (<http://dx.doi.org/10.1016%2Fj.otc.2005.01.001>).
9. KUO, Meng-Fai. Surgical management of intraventricular hemorrhage and posthemorrhagic hydrocephalus in premature infants. *Biomedical Journal*. 2020, roč. 3, vol. 43, s. 268-276, ISSN 2319-4170. DOI: 10.1016/j.bj.2020.03.006 (<http://dx.doi.org/10.1016%2Fj.bj.2020.03.006>).
10. BAUER, David F, Shantanu N RAZDAN a Alfred A BARTOLUCCI. Meta-Analysis of Hemorrhagic Complications From Ventriculostomy Placement by Neurosurgeons. *Neurosurgery*. 2011, roč. 2, vol. 69, s. 255-260, ISSN 0148-396X. DOI: 10.1227/neu.0b013e31821a45ba (<http://dx.doi.org/10.1227%2Fneu.0b013e31821a45ba>).
11. MURALIDHARAN, Rajanandini. External ventricular drains: Management and complications. *Surgical Neurology International*. 2015, roč. 7, vol. 6, s. 271, ISSN 2152-7806. DOI: 10.4103/2152-7806.157620 (<http://dx.doi.org/10.4103%2F2152-7806.157620>).
12. DOUBI, Aseel, Dana ALJOMAH a Alanood ALHARGAN. The Effect of lumbar drains on spontaneous cerebrospinal fluid leak repair. *Neurosciences*. 2018, roč. 4, vol. 23, s. 281-285, ISSN 1319-6138. DOI: 10.17712/nsj.2018.4.20180116 (<http://dx.doi.org/10.17712%2Fnsj.2018.4.20180116>).
13. ALGIN, Oktay, Murat UCAR a Evrim OZMEN. Assessment of third ventriculostomy patency with the 3D-SPACE technique: a preliminary multicenter research study. *Journal of Neurosurgery*. 2015, roč. 6, vol. 122, s. 1347-1355, ISSN 0022-3085. DOI: 10.3171/2014.10.jns14298 (<http://dx.doi.org/10.3171%2F2014.10.jns14298>).
14. STACHURA, Krzysztof, Ewelina GRZYWNA a Borys M. KWINTA. Endoscopic third ventriculostomy - effectiveness of the procedure for obstructive hydrocephalus with different etiology in adults. *Videosurgery and Other Miniinvasive Techniques*. 2014, roč. ?, vol. 4, s. 586-595, ISSN 1895-4588. DOI: 10.5114/wiitm.2014.46076 (<http://dx.doi.org/10.5114%2Fwiitm.2014.46076>).
15. YADAV, Yad Ram, Vijay PARIHAR a Sonijay PANDE. Endoscopic third ventriculostomy. *Journal of Neurosciences in Rural Practice*. 2012, roč. 02, vol. 03, s. 163-173, ISSN 0976-3147. DOI: 10.4103/0976-3147.98222 (<http://dx.doi.org/10.4103%2F0976-3147.98222>).
16. CINALLI, Giuseppe, Pietro SPENNATO a Anna NASTRO. Hydrocephalus in aqueductal stenosis. *Child's Nervous System*. 2011, roč. 10, vol. 27, s. 1621-1642, ISSN 0256-7040. DOI: 10.1007/s00381-011-1546-2 (<http://dx.doi.org/10.1007%2Fs00381-011-1546-2>).
17. SPENNATO, Pietro, Giuseppe MIRONE a Anna NASTRO. Hydrocephalus in Dandy-Walker malformation. *Child's Nervous System*. 2011, roč. 10, vol. 27, s. 1665-1681, ISSN 0256-7040. DOI: 10.1007/s00381-011-1544-4 (<http://dx.doi.org/10.1007%2Fs00381-011-1544-4>).
18. MARX, Sascha, Maresa REINFELDER a Marc MATTHES. Frequency and treatment of hydrocephalus prior to and after posterior fossa tumor surgery in adult patients. *Acta Neurochirurgica*. 2018, roč. 5, vol. 160, s. 1063-1071, ISSN 0001-6268. DOI: 10.1007/s00701-018-3496-x (<http://dx.doi.org/10.1007%2Fs00701-018-3496-x>).
19. KUO, Meng-Fai. Surgical management of intraventricular hemorrhage and posthemorrhagic hydrocephalus in premature infants. *Biomedical Journal*. 2020, roč. 3, vol. 43, s. 268-276, ISSN 2319-4170. DOI: 10.1016/j.bj.2020.03.006 (<http://dx.doi.org/10.1016%2Fj.bj.2020.03.006>).
20. CHOUDHURY, Subhasis Roy. Hydrocephalus. *Pediatric Surgery*. 2018, roč. ?, vol. ?, s. 55-59, ISSN ?. DOI: 10.1007/978-981-10-6304-6_9 (http://dx.doi.org/10.1007%2F978-981-10-6304-6_9).
21. MAZZOLA, Catherine A., Asim F. CHOUDHRI a Kurtis I. AUGUSTE. Pediatric hydrocephalus: systematic literature review and evidence-based guidelines. Part 2: Management of posthemorrhagic hydrocephalus in premature infants. *Journal of Neurosurgery: Pediatrics*. 2014, roč. Supplement_1, vol. 14, s. 8-23, ISSN 1933-0707. DOI: 10.3171/2014.7.peds14322 (<http://dx.doi.org/10.3171%2F2014.7.peds14322>).
22. KARAHAN, Oguz, Celal YAVUZ a Sinan DEMIRTAS. Reasons, procedures, and outcomes in ventriculoatrial shunts: A single-center experience. *Surgical Neurology International*. 2013, roč. 1, vol. 4, s. 10, ISSN 2152-7806. DOI: 10.4103/2152-7806.106284 (<http://dx.doi.org/10.4103%2F2152-7806.106284>).
23. ROBLES, Luis A. a Mario MESSINA-LOPEZ. Spontaneous Extrusion of Ventriculopleural Shunt Catheter Associated with Pleural Effusion. *World Neurosurgery*. 2020, roč. ?, vol. 139, s. 4-6, ISSN 1878-8750. DOI: 10.1016/j.wneu.2020.03.208 (<http://dx.doi.org/10.1016%2Fj.wneu.2020.03.208>).
24. FOX, John L. a Ossama AL-MEFTY. Percutaneous ventriculocisternal shunt. Technical note. *Surgical Neurology*. 1985, roč. 2, vol. 24, s. 184-186, ISSN 0090-3019. DOI: 10.1016/0090-3019(85)90183-1 (<http://dx.doi.org/10.1016%2F0090-3019%2885%2990183-1>).

25. CANBOLAT, A., Ç. ÖNAL a K. HEPGÜL. A new ventriculocisternal shunt technique in treatment of noncommunicating hydrocephalus: A technical note with a brief discussion of the literature. *Acta Neurochirurgica*. 1996, roč. 4, vol. 138, s. 466-469, ISSN 0001-6268. DOI: 10.1007/bf01420310 (<http://dx.doi.org/10.1007%2Fbf01420310>).
26. GOESER, C D, M S MCLEARY a L W YOUNG. Diagnostic imaging of ventriculoperitoneal shunt malfunctions and complications.. *RadioGraphics*. 1998, roč. 3, vol. 18, s. 635-651, ISSN 0271-5333. DOI: 10.1148/radiographics.18.3.9599388 (<http://dx.doi.org/10.1148%2Fradiographics.18.3.9599388>).
27. KALE, H.A., A. MUTHUKRISHNAN a S.V. HEGDE. Intracranial Perishunt Catheter Fluid Collections with Edema, a Sign of Shunt Malfunction: Correlation of CT/MRI and Nuclear Medicine Findings. *American Journal of Neuroradiology*. 2017, roč. 9, vol. 38, s. 1754-1757, ISSN 0195-6108. DOI: 10.3174/ajnr.a5291 (<http://dx.doi.org/10.3174%2Fajnr.a5291>).
28. STARREVELD, Y, D POENARU a P ELLIS. Ventriculoperitoneal shunt knot: a rare cause of bowel obstruction and ischemia. *Can J Surg* [online]. 1998, vol. 41, no. 3, s. 239-40, dostupné také z <<https://www.ncbi.nlm.nih.gov/pmc/articles/PMC3950169/?tool=pubmed>>. ISSN 0008-428X.