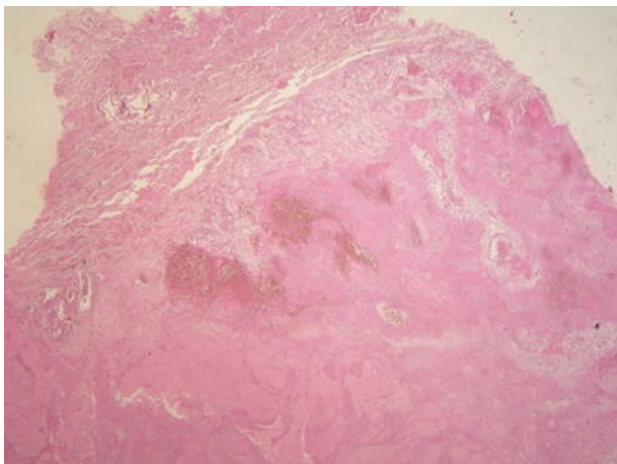
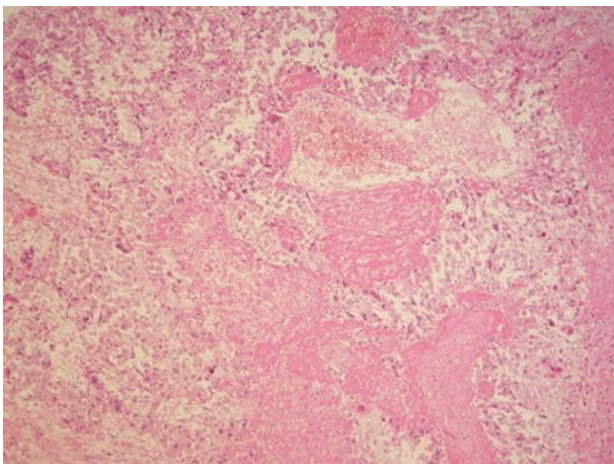


Choriokarcinom (preparát)

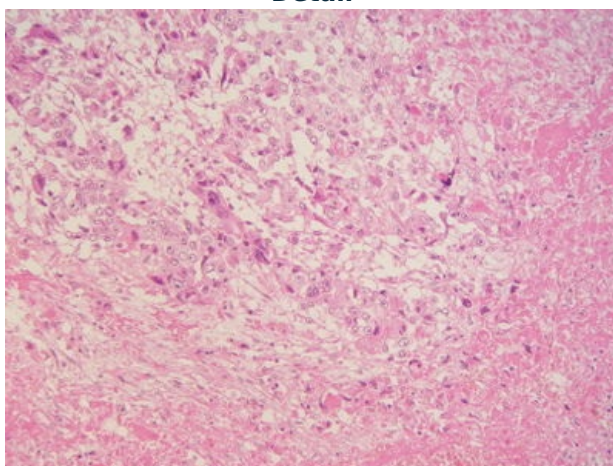
Přehledné zobrazení



Zvětšení



Detail



Choriokarcinom je maligní nádor trofoblastu, který má sklon k nekrotickým a k časnému hematogennímu rozsevu.

Histologie

 Podrobnější informace naleznete na stránce *Placenta (histologie)*.

Patogeneze

 Podrobnější informace naleznete na stránce *Germinální nádory#Choriokarcinom*.

Makroskopie

Jedná se o prokrváčený tmavě červený, místy nekrotický nádor křehké struktury. Roste **zřetelně invazivně**.

Mikroskopie

Nádor nevytváří klky. Je tvořený buňkami cytotrofoblastu, intermediálního trofoblastu a mnohojaderných buněk syncytiotrofoblastu rostoucími difúzně infiltrativně nebo tvořícími solidní ložiska.

Prognóza a komplikace

Nádor zakládá časně hematogenní metastázy především v plicích, ve vagině a v mozku. Je většinou velmi citlivý na chemoterapii, horší prognózu mají nádory vycházející z gonád. Ke sledování léčby se využívá hladina choriového gonadotropinu, který nádor produkuje ve vysokém množství.

Výskyt

Vzniká většinou u žen v souvislosti s **těhotenstvím**. Častěji se vyskytuje u pacientek s předchozím výskytem hydatidosní nebo invazivní moly.

Odkazy

Související články

- Germinální nádory

Externí odkazy

- Choriokarcinom (virtuální preparát) (<http://www.patologie.info/vip/preparat.php?detail=77>)

Použitá literatura

- POVÝŠIL, Ctibor, Ivo ŠTEINER a Jan BARTONÍČEK, et al. *Speciální patologie*. 2. vydání. Praha : Galén, 2007. 430 s. ISBN 978-807262-494-2.
- BRYCHTOVÁ, Svetlana a Alice HLOBILKOVÁ. *Histopatologický atlas*. 1. vydání. Praha : Grada, 2008. 112 s. ISBN 978-80-247-1650-3.

Reference