

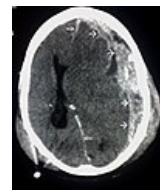
Chronický subdurální hematom/PGS/diagnostika



Tento článek je určen pro postgraduální studium

Prosíme, neprovádějte věcné editace, nemáte-li potřebnou kvalifikaci.
Editujte s rozvahou. Věcné změny nejprve projednejte v diskusi.

CHSDH je krvácení vznikající **i bez zjevné anamnézy** a může tak být náhodným nálezem při vyšetření zobrazovacími metodami. Většinou má však klinický korelát, kde dominantním nálezem je **bolest hlavy, psychická alterace**, event. **ložiskové neurologické příznaky**. Podobný klinický nález nalézáme i u **pozdního posttraumatického subdurálního hygromu**, vznikajícího po natržení arachnoidey, kdy expanzivní proces tvoří pouze mozkomíšní mok bez významnější příměsi krve. Chronický subdurální hematom **není vývojovým stadiem akutního subdurálního hematomu**, ale odlišnou nozologickou jednotkou.



Subdurální
hematom na
CT