

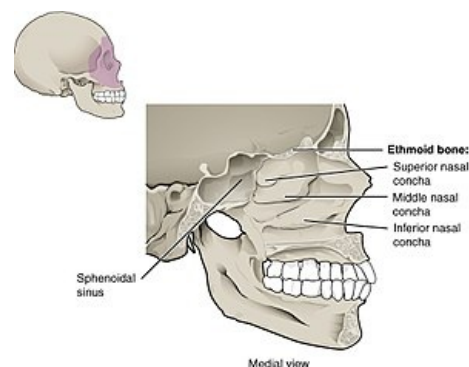
# Concha nasalis inferior

**Concha nasalis inferior** je tenká plochá kosť, tvarom podobná ako *concha nasalis media*, o čosi väčšia, obdobne vyklenutá a svojím horným okrajom fixovaná k stene nosnej dutiny.

**Processus maxillaris** je zahnutý výbežok na kraniálnej strane, ktorým concha vo švoch prirastá k *facies nasalis maxillae* tak, že túto plochu dopĺňa. Zmenšuje tým otvor, ktorým je *sinus maxillaris* spojený s *cavitas nasi*.

Z horného okraja conchy ešte vyčnieva:

- **processus lacrimalis** - malý výbežok dopredu nahor pre spojenie s *os lacrimale*; priložením k hornej čeľusti a ku kosti slznej spolu vytvára stenu kostenného *canalis nasolacrimalis*;
- **processus ethmoidalis** - výbežok dozadu hore pre spojenie s *processus uncinatus conchae mediae*.



Concha nasalis inferior

## Související články

- Dutina nosní

## Použitá literatura

- ČIHÁK, Radomír a Miloš GRIM. *Anatomie*. 2. vydání. Praha : Grada Publishing, 2002. 470 s. sv. 1. ISBN 80-7169-970-5.