

# Cyklické změny v ženském těle

Ženské tělo prochází vlivem změny hladiny hormonů mnoha cyklickými změnami, tyto změny jsou spjaté zejména s menstruačním cyklem. To se ale netýká pouze děložní sliznice, ale také mléčných žláz a sliznice vagíny.

## Vývoj oocyty

Koncem 1. měsíce intrauterinního vývoje se v kůře vyvíjejícího se ovaria objevují **oogonie** množící se mitotickým dělením až do konce 5. měsíce nitroděložního života. Od 3. měsíce intrauterinního vývoje se některé oogonie začínají zvětšovat a mění se v **oocyty I. řádu**. K oocytům se přikládá jedna vrstva folikulárních buněk, čímž vznikají **primordiální folikuly**. Oocyty I. řádu pak vstupují do profáze 1. meiotického dělení (až do dyktiotenní fáze trvající minimálně do puberty). První meiotické dělení oocyty I. řádu se dokončí až těsně před ovulací, kdy dojde k uvolnění **1. pólóvého tělíska** – vznikne **oocyt II. řádu**. V průběhu ovulace je zahájeno II. meiotické dělení zastavující se v metafázi. Dokončí se jen v případě oplodnění, kdy se oddělí **2. pólóvé tělísko**. Pokud vajíčko není oplozeno, zaniká.

## Vývoj ovariálního folikulu

Rostoucí **primární unilaminární folikul** – oocyt I. řádu obklopený jednou vrstvou folikulárních buněk.

Rostoucí **primární multilaminární folikul** – oocyt I. řádu obklopený více vrstvami folikulárních buněk, které se v průběhu vývoje mitoticky dělily. Folikulární buňky zde tvoří obal, nazýváme jej **membrana granulosa**. Těsně kolem oocyty nacházíme radiálně uspořádanou vrstvu folikulárních buněk – **corona radiata**. Mezi oocyt a coronou se postupně vytváří **zona pellucida** (glykosaminoglykany a glykoproteiny). Nejzvnějšší vrstva folikulárních buněk nasedá na silně vyvinutou bazální membránu – **membrana Slavjanského**. V okolí membrana granulosa se řídce kolagenní vazivo v okolí přemění na **theca folliculi externa et interna**, kde nacházíme thekální buňky, které mají charakter buněk produkujících steroidy. Postupně se celý folikul zvětšuje, mění se i jeho tvar z původně sférického do lehce ovoidního, zanořuje se hlouběji do kůry ovaria. Rostoucí primární multilaminární folikul představuje aktivní, **hormony produkující** strukturu (androgeny jako prekursor estrogenu).

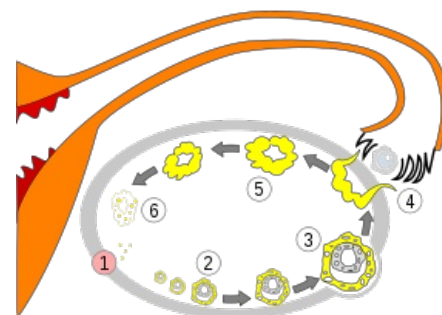


Schéma vývoje oocyty. 1. nezralý oocyt, 2. zrající oocyt, 3. zralý oocyt, 4. ovulace, 5. corpus luteum, 6. degenerace corpus luteum

Rostoucí **sekundární folikuly** – v tomto stadiu se mezi folikulárními buňkami začíná hromadit tekutina – **liquor folliculi**, postupně se vytváří dutina – **antrum folliculi**.

Zralý **Graafův folikul** – vyklenuje se na povrch ovaria. Zvětšení folikulu je způsobeno hromaděním tekutiny, buňky se již nedělí.

## Ovulace

Při ovulaci dochází k **ruptuře stěny zralého folikulu a uvolnění oocyty**, který je následně zachycen nálevkovitě rozšířeným ústím vejcovodu. Dochází k ní **okolo 14. dne** cyklu. U ženy obvykle dochází k uvolnění jednoho oocyty, jen výjimečně jsou uvolněny dva, nebo i více oocytů současně. K ovulaci dojde z důvodu **zvýšení hladiny luteinizačního hormonu z adenohipofýzy**. Vlastní mechanismus ovulace je stále studován, největší význam je nyní dáván proteázám, které způsobí lokální vasokonstrikci tkáně drobnou ischemií nad vyklenujícím se folliculem. Po vyprázdnění folikulární tekutiny dojde ke **kolapsu folliculi**. Buňky membrana granulosa a buňky tvořící theca folliculi interna vytvoří žluté tělísko – **corpus luteum**, které hraje roli dočasné exokrinní žlázy. Vyskytuje se ve dvou podobách – corpus luteum **menstruationis** a corpus luteum **graviditatis**.

Buňky membrana granulosa po ovulaci produkují progesteron, tvoří většinu parenchymu žlutého tělíska. Buňky theca folliculi interna k tvorbě corpus luteum přispívají také, produkují v malé míře estrogenu. Pro existenci žlutého tělíska je nezbytná určitá hladina luteinizačního hormonu. Progesteron z corpus luteum má inhibiční vliv na syntézu LH. Pokud tedy **nedojde k fertilizaci** oocyty, corpus luteum menstruationis přetrvá po dobu deseti až čtrnácti dnů, pak dochází k jeho **degeneraci** (atrézii). Jestliže k **oplození** dojde, choriogonadotropní hormon produkovaný choriem a později placentou zabraňuje zániku corpus luteum, které se zvětšuje (někdy i 5cm) a mění se v **corpus luteum graviditatis**. Těhotenské žluté tělísko můžeme najít takto po dobu asi 6 měsíců, pak se zmenšuje, ale progesteron produkuje až do konce těhotenství. Produkuje také **relaxin** – hormon změkčující pojivovou tkáň (zejména symphysis ossis pubis) a usnadňuje tak porod. Oba typy žlutého tělíska po ukončení funkce podlehnou autolýze a vznikne **corpus albicans** (bílé tělísko), které zůstává v kůře vaječníku delší čas.

## Menstruační cyklus

Menstruační cyklus je soubor **cyklických morfologických změn v endometriu** těla a fundu děložního. Dochází k němu díky působení hormonů ovaria (estrogenu a progesteron) a gonadotropních hormonů adenohipofýzy (FSH a LH). Délka menstruačního cyklu není u všech žen vždy stejná, průměrně se pohybuje **kolem 28 dnů**. **Menarche** –

tedy první menstruace se objevuje mezi 12.–15. rokem života dívky, období **menopauzy**, tedy období, kdy se objevuje poslední menstruace ženy, je obvykle kolem 45.–50. roku věku.

## Fáze menstruačního cyklu

### Fáze proliferační (5.–15. den cyklu)

Ve vaječníku se vyvíjí folikul a dochází k produkci estrogenů. Buňky vystylající baze žlázek endometria aktivně proliferují, do konce 5. dne pokryjí celou vnitřní plochu endometria. Proliferační trvá po celé toto období. Dále dochází k proliferaci vazivových buněk lamina propria mucosae a ukládání mezibuněčné hmoty kolem žlázek.

→ Výsledkem je **ztluštění celého endometria** (na konci proliferační fáze 2–3 mm tlusté), žlázy jsou přímé a úzké.

Do regenerujícího vaziva lamina propria mucosae pronikají spirálovité arterioly.

### Fáze sekreční (16.–28. den cyklu)

Tato fáze začíná v období ovulace, je ovlivňována progesteronem produkovaným buňkami žlutého tělíska. V epitelových buňkách vystylajících žlázy dochází k akumulaci glykogenu, později se množství glykogenu snižuje a buňky aktivně secernují glykoproteiny. Dochází k akumulaci sekretu v luminu žlázek, které se pak lehce stáčí. Rozšíření žlázek ale není stejnoměrné, získávají tedy typický nepravidelný pilovitý vzhled. Žlázy obvykle dilatují v oblasti těla, čímž se zona functionalis rozdělí na dvě části – **pars spongiosa** a **pars compacta**. Pars spongiosa – zvětšují se zde fibroblasty, v cytoplazmě se ukládá glykogen a lipidové kapénky. Buňky se začínají podobat buňkám deciduálním. V lamina propria mucosae dochází stále k prodlužování a stáčení spirálovitých arterií. Dochází k prosáknutí a edému celé sliznice (endometrium na konci sekreční fáze široké asi 6–7 mm). Těmto změnám v endometriu říkáme **pseudodeciduální transformace**.

### Fáze ischemická (28. den cyklu)

Ischemická fáze je způsobena poklesem hladiny progesteronu i estrogenů (zaniklo corpus luteum). Dochází ke **kontrakci hladkých svalových buněk ve stěně** spirálovitých arterií, **tím dojde k ischemii zony functionalis. Zona basalis je nadále zásobena krví z aa. rectae. Nacházíme zde nekrózu elementů stromatu, žlázek i stěny cév.**

### Fáze menstruační (1.–4. den cyklu)

Po několika hodinách trvající ischemické fázi dojde k povolení svalové kontrakce v cévkách. Náhlé překrvení cév porušených autolytickými pochody (nekrotické změny) vede k **ruptuře cév** a ke **krvácení** do stromatu i do žlázek endometria. Celá zona functionalis je odplavena menstruační krví z dutiny děložní do pochvy.

## Menstruační krvácení

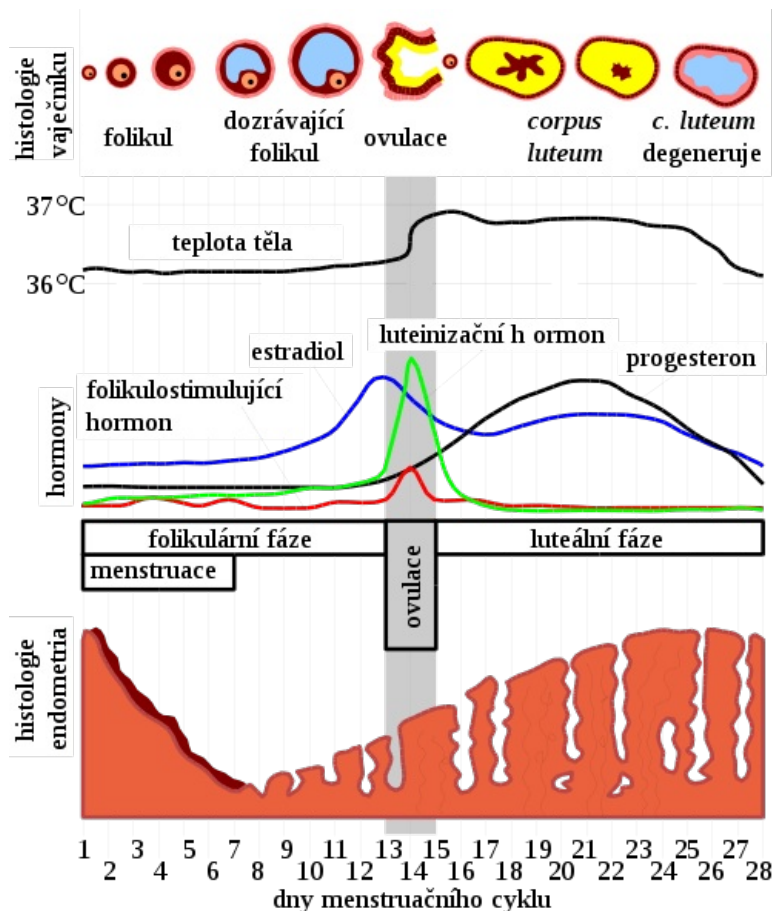
Délka menstruačního krvácení je stejně jako celý menstruační cyklus individuální záležitostí, průměrně se však jedná o **3–5 dnů**. Je ukončeno vazokonstrikcí přívodných arterií v myometriu. Množství menstruační krve je asi **40–50 ml**. Jedná se o směs arteriální i venózní krve, hlenu, tkáňového moku s částmi autolyzované sliznice. Enzymy uvolňující se při rozpadu buněk sliznice (**plasmin**) zabraňují srážení menstruační krve.

## Menstruační cyklus v dalších oblastech těla

### Isthmus uteri

V endometriu oblasti isthmus uteri nedochází k výrazným cyklickým změnám, ve fázi menstruační se odděluje jen nej povrchnější vrstva lamina epithelialis a lamina propria mucosae.

### Cervix uteri



Menstruační cyklus

Tunica mucosa cervix uteri není cyklicky odstraňována. Dochází však ke **změnám sekretu** cervikálních žlázek. V období **ovulace** má cervikální sekret **řídkou** konzistenci (k umožnění průniku spermatozoí do dělohy). V **sekreční** fázi nebo v těhotenství se sekret stává **vizkoznější** a zabraňuje pronikání mikroorganismů a také spermií do cavum uteri.

## Vagina

Změny na poševní sliznici se rozdělují do stejných fází jako endometrialní cyklus uteru, nedochází zde ale k menstruační fázi. V průběhu cyklu přibývá vrstev buněk, které v druhé polovině cyklu postupně odumírají a následně jsou odlučovány s menstruační krví z uteru.

## Mléčná žláza

I mléčná žláza je pod účinkem pohlavních hormonů a prochází opakujícím se cyklem. Mění se žlázové vývody, které se připravují na stav po oplodnění, pro pozdější laktaci. Prsy ženy tedy mohou být v průběhu cyklu různě citlivé, i bolestivé.

## Poznámky k cyklu

I když menstruační cyklus dělíme na výše zmíněné fáze, strukturální změny probíhající v endometriu a ostatních oblastech do sebe vzájemně plynule přecházejí. Prakticky počítáme začátek menstruačního cyklu jako den, kdy začíná menstruační krvácení, tedy po odloučení celé zony functionalis, kdy zůstává z endometria jen zona basalis s bazemi děložních žlázek.

# Odkazy

## Související články

- Menstruační cyklus
- Poruchy cyklického krvácení

## Zdroje

- KONRÁDOVÁ, Václava, Jiří UHLÍK a Luděk VAJNER. *Funkční histologie*. 2. vydání. Jinončany : H&H, 2000. s. 214-227. ISBN 978-80-86022-80-2.
- ČIHÁK, Radoslav. *Anatomie 2*. 2. vydání. Praha : Grada, 2000. s. 302-350. ISBN 802470143X.
- Přednášky z histologie pro 1.ročník všeobecného lékařství, 2.LF UK v Praze (prof. MUDr. Václava Konrádová DrSc., MUDr. Jiří Uhlík PhD., doc. MUDr. Luděk Vajner CSc.)
- Přednášky z anatomie pro 1. ročník všeobecného lékařství, 2. LF UK v Praze (prof. MUDr. Rastislav Druga CSc.)