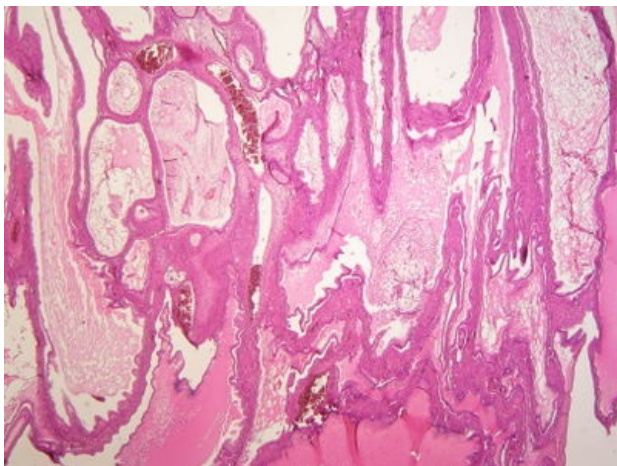
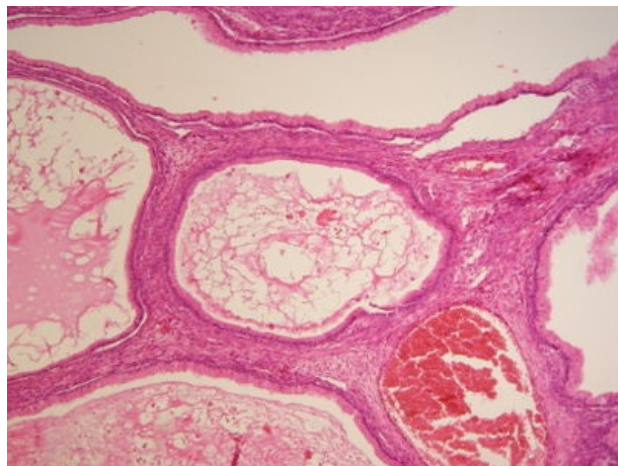


Cystadenoma mucinosum ovarii (preparát)

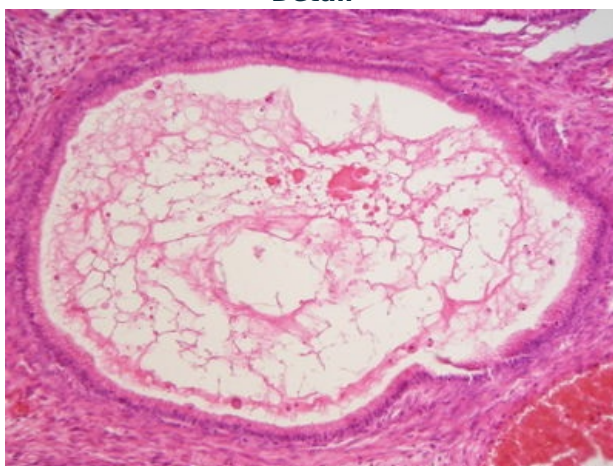
Přehledné zobrazení



Zvětšení



Detail



Mucinózní cystadenom ovária (cystadenoma mucinosum ovarii) je benigní epitelový nádor ovárií, který je tvořený cystami lemovanými mucinózním epitelem gastrointestinálního typu.

Histologie

 Podrobnější informace naleznete na stránce *Ovarium (preparát)*.

Makroskopie

Typicky unilaterální **oválný** nádor s hladkým povrchem, na řezu tvořený komplexem cyst různé velikosti (několik mm až několik cm), které jsou vyplněny **hlenovitým** obsahem. Vzácněji je tvořený jednodukorovou cystou. Průměrná velikost nádoru je 10 cm, ale může přesáhnout i 30 cm.

Mikroskopie

Cysty jsou lemovány jednořadým mucinózním epitelem připomínajícím gastrický epitel foveolárního typu nebo intestinální epitel s pohárkovými buňkami. Stroma je tvořeno vazivem a cévami.

Výskyt

Ženy nejčastěji ve středním věku (40–50 let).^[1] Nejčastějšími příznaky jsou abdominální/pánevní bolest a přítomnost pánevní masy.

Mutace

Asi v 60 % případů bývá přítomna mutace genu *KRAS*.

Odkazy

Související články

- Ovariální nádory

Externí odkazy

- Cystadenoma mucinosum ovarii - virtuální preparát (<http://www.patologie.info/vip/preparat.php?detail=71>)

Použitá literatura

- POVÝŠIL, Ctibor, Ivo ŠTEINER a Jan BARTONÍČEK, et al. *Speciální patologie*. 2. vydání. Praha : Galén, 2007. 430 s. ISBN 978-807262-494-2.
- BRYCHTOVÁ, Svetlana a Alice HLOBILKOVÁ. *Histopatologický atlas*. 1. vydání. Praha : Grada, 2008. 112 s. ISBN 978-80-247-1650-3.

Reference

1. POVÝŠIL, Ctibor, Ivo ŠTEINER a Jan BARTONÍČEK, et al. *Speciální patologie*. 2. vydání. Praha : Galén, 2007. 430 s. ISBN 978-807262-494-2.