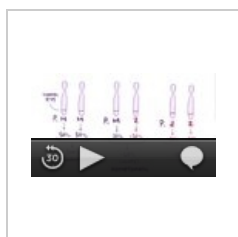
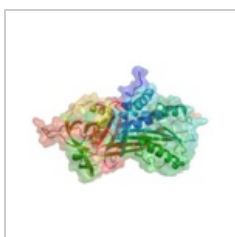

Deficit antitrypsinu

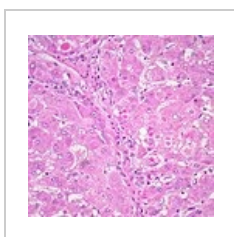
- Může se projevovat jako neonatální hepatitida s cholestatickým ikterem, jako chronická hepatitida nebo asymptomaticky;
- incidence: 1:1 600–2 000;
- nejčastější metabolická příčina jaterního onemocnění u dětí a časného plicního emfyzému u dospělých pacientů;
- normální hodnota antitrypsinu je 1,5–3 g/l;
- účinná léčba neexistuje, u části pacientů je nutná transplantace jater;
- prognóza – někteří jsou asymptomatictí, u jiných se rozvíjí cirhóza jater;
- u každého dítěte s neobjasněným zvýšením aminotransferáz musíme vyšetřit i CK!!!! – mohou být ze svalu.^[1]



Alpha 1 antitrypsin deficiency (video).



α -1-antitrypsin.



Játra u pacienta s deficitem α -1-antitrypsinu.

Odkazy

Související články

- Virové hepatitidy
- Hepatitidy
- Neinfekční chronická jaterní onemocnění

Reference

1. BENEŠ, Jiří. *Studijní materiály* [online]. [cit. 2010]. <<http://jirben.wz.cz>>. HRODEK, Otto a Jan VAVŘINEC, et al. *Pediatric*. 1. vydání. Praha : Galén, 2002. ISBN 80-7262-178-5. ŠAŠINKA, Miroslav, Tibor ŠAGÁT a László KOVÁCS, et al. *Pediatric*. 2. vydání. Bratislava : Herba, 2007. ISBN 978-80-89171-49-1.



Článek neobsahuje vše, co by měl.

Můžete se přidat k jeho autorům (https://www.wikiskripta.eu/index.php?title=Deficit_antitrypsinu&action=history) a jej.

O vhodných změnách se lze poradit v diskusi.