

Dermatofibrosarcoma protuberans

Dermatofibrosarcoma protuberans je maligní vazivový nádor, vyznačuje se lokální invazí a častou recidivou. Tendence k metastazování je malá.

Klinický obraz

Vyskytuje se jako tuhé ložisko na horní části těla. V průběhu vývoje se tvoří jako bolestivé hnědočervené nebo namodralé hrboly s cévními ektaziemi na povrchu. Relativně častá je tendence k infiltracím spodních vrstev kůže. Metastazuje výjimečně do regionálních uzlin nebo plic.

Diagnóza

Histopatologicky obsahuje CD34+ fibroblasty v typickém storiformním (rohožkovitým) uspořádání.

Diferenciální diagnóza

- Keloid
- Dermatofibrom
- Fibrosarkom

Terapie

Chirurgické odstranění s širokým lemem min 3–5 cm do zdravé tkáně a do hloubky až k fascii.

Prognóza

Chronický průběh, časté recidivy po chirurgické léčbě. Metastazuje vzácně.

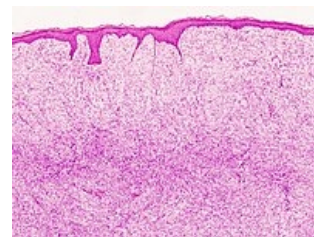
Odkazy

Související články

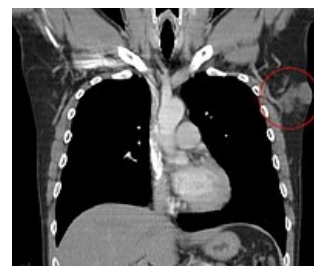- Kaposiho sarkom
- Maligní kožní nádory: Melanom • Bazocelulární karcinom • Spinocelulární karcinom • Verukózní karcinom
- Benigní kožní nádory
- Prekancerózy v dermatologii

Použitá literatura

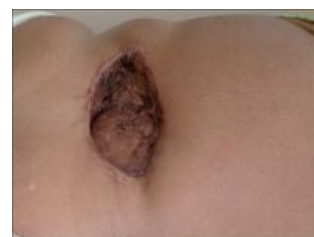- ŠTORK, Jiří, et al. *Dermatovenerologie*. 1. vydání. Praha : Galén, Karolinum, 2008. 502 s. ISBN 978-80-7262-371-6.



Histologický obraz dermatofibrosarcoma protuberans



CT, dermatofibrosarcoma protuberans v levé axile



Dermatofibrosarcoma protuberans