

Diencephalon

Diencephalon neboli **mezimozek** se skládá z pěti funkčně i morfologicky odlišných částí. Dorsoventrálně to jsou: *epithalamus*, *thalamus*, *metathalamus*, *subthalamus* a *hypothalamus*.

Anatomie

Mezimozek navazuje na horní konec mozkového kmene. Je uložen **mezi hemisférami koncového mozku**, proto není dobře viditelný. Jediná viditelná struktura leží na ventrálním povrchu mozku a tou je **hypothalamus**. Zadní hranici tvoří horní konec *fossa interpeduncularis*, respektive dva hrbolky, *corpora mamillaria*. Končí v oblasti *chiasma opticum*.

Diencephalon vzniká dalším vývojem z **předního mozkového váčku** (*prosencephalon*), v němž je patrné **původní rozdělení** na **alární** a **bazální ploténku**. Z alárních plotének vzniká *thalamus* (**senzitivní struktura**) a z bazálních *hypothalamus* (**visceromotorická struktura**).

Popis

Nejnápadnější částí mezimozku jsou dvě vyklenutí, což jsou *thalami*, které tvoří laterální stěny **III. mozkové komory**. Dále z thalamů vybíhá vazivová *tela choroidea ventriculi tertii*, která vytváří strop III. mozkové komory. Místo úponu *tela choroidea* se nazývá *taenia thalami*. *Diencephalon* obsahuje **III. mozkovou komoru**, která je pokračováním ***aqueductus mesencephali***, vedoucího ze **IV. mozkové komory**. Dále ústí do *foramina interventricularia*, kterými se dostává do **postranních mozkových komor** (mezi hemisférami koncového mozku).

Mediální stěna diencephala (boční stěny III. mozkové komory) je rozdělena párovou rýhou – *sulcus hypothalamicus* (odpovídá *sulcus limitans* neurální trubice). Tato struktura rozděluje diencephalon na **dorsální** a **ventrální část**. Do dorsální části řadíme *thalamus*, *metathalamus* a *epithalamus*, které jsou převážně **senzitivní**. Do ventrální části řadíme *subthalamus* a *hypothalamus*, jejichž funkce jsou především **motorické**.

Epithalamus

Dorsokaudální část diencephala, kterou tvoří **habenulární jádra** a corpus pineale. Habenulární jádra jsou obsažena v *trigonum habenulae*, které je vytvořeno rozšířením svazku vláken bílé hmoty (*stria medullaris thalami*). Obě trigona dohromady tvoří **habenulu**, uvnitř které dochází ke **zkřížení vláken stria medullaris thalami**. V místě zkřížení vybíhá z epithalamu *corpus pineale* (**epifýza**).

Jádra

Uvnitř habenul se vyskytují **habenulární jádra** (*nucleus habenularis medialis et lateralis*). Jejich činnost je **somatomotorická a visceromotorická**, umožňuje reakce čichové a limbické vzruchy. Habenula je funkční součástí limbického systému.

Dráhy

Commissura posterior spojuje zadní jádra thalamu, *colliculi superiores* a **pretektální jádra** obou stran. Obsahuje vlákna vystupující z *ncl. interstitialis*, z *ncl. Darkševiči*, z **pretektálních jader** a část **habenulotektálních vláken**.

Thalamus

Párová část diencephala, **oválného tvaru**. **Přední část** se zužuje do *tuberculum anterius* a **zadní zaoblená část** se nazývá *pulvinar*. Obě části thalamu jsou k sobě spojeny prostřednictvím *adhesio interthalamica*.

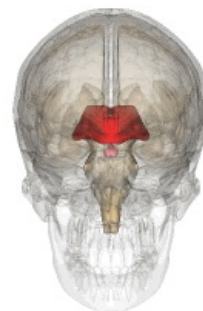
 *Podrobnější informace naleznete na stránce Thalamus.*

Metathalamus

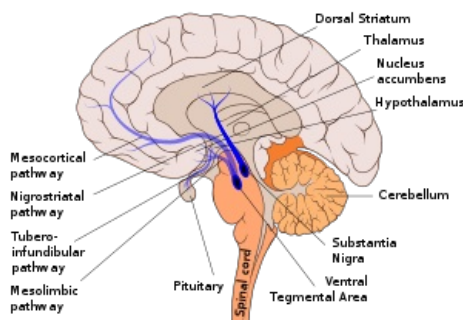
Okcipitálně navazuje na thalamus. Je složen z *corpus geniculatum laterale*, které je uloženo pod pulvinarem a *mediale*. Metathalamus je zapojen do **zrakových a sluchových drah**, signály přijímá z **mesencephala**.

Jádra

Ncl. corporis geniculati lateralis patří k **dráze zrakové** a *ncl. corporis geniculati medialis* se řadí k **dráze sluchové**.



Diencephalon



Popis mozku

-  [Podrobnější informace naleznete na stránce Zraková dráha.](#)
-  [Podrobnější informace naleznete na stránce Sluchová dráha.](#)

Subthalamus

Leží ventrálně od *thalamu* a laterálně od *hypothalamu*.

-  [Podrobnější informace naleznete na stránce Subthalamus.](#)

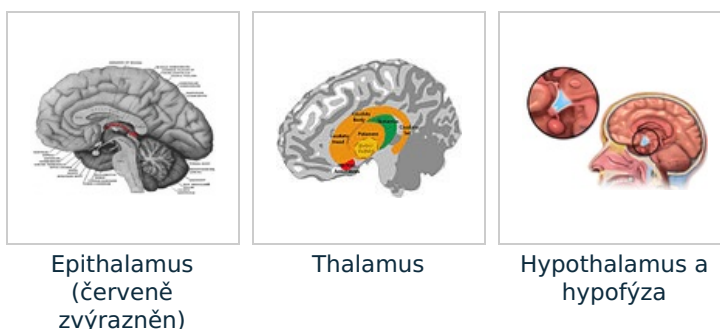
Hypothalamus

Objemově malá část diencephala uložena **pod thalamem**. Rostrálně dosahuje až k *lamina terminalis* a kaudálně k zadnímu okraji *corpora mamillaria*. Leží laterálně od *III. mozkové komory* a mediálně od *capsula interna*. Na spodině hypothalamu se nachází výběžek *infundibulum* přecházející ve stopku, na které je zavěšena **hypofýza** (*glandula pituitaria*).

Hypothalamus slouží jako **nejvyšší centrum visceromotoriky** v těle. Dále je centrem činnosti **autonomního nervového systému**. Jeho funkcí je i činnost **endokrinní**.

-  [Podrobnější informace naleznete na stránce Hypothalamus.](#)

-  [Podrobnější informace naleznete na stránce Hypofýza.](#)



Odkazy

Související články

- Mozek
- Thalamus
- Hypothalamus
- Hypofýza
- Subthalamus
- Epifýza

Použitá literatura

- PETROVICKÝ, Pavel, et al. *Anatomie s topografií a klinickými aplikacemi III. : Neuroanatomie, smyslová ústrojí a kůže*. 1. vydání. Martin, SR : Vydavatelství Osvěta, 2002. 542 s. sv. III.. ISBN 80-8063-048-8.
- GRIM, Miloš a Rastislav DRUGA, et al. *4a. Centrální nervový systém*. 2. vydání. Praha : Galén, 2002. 221 s. ISBN 978-80-7262-938-1.