

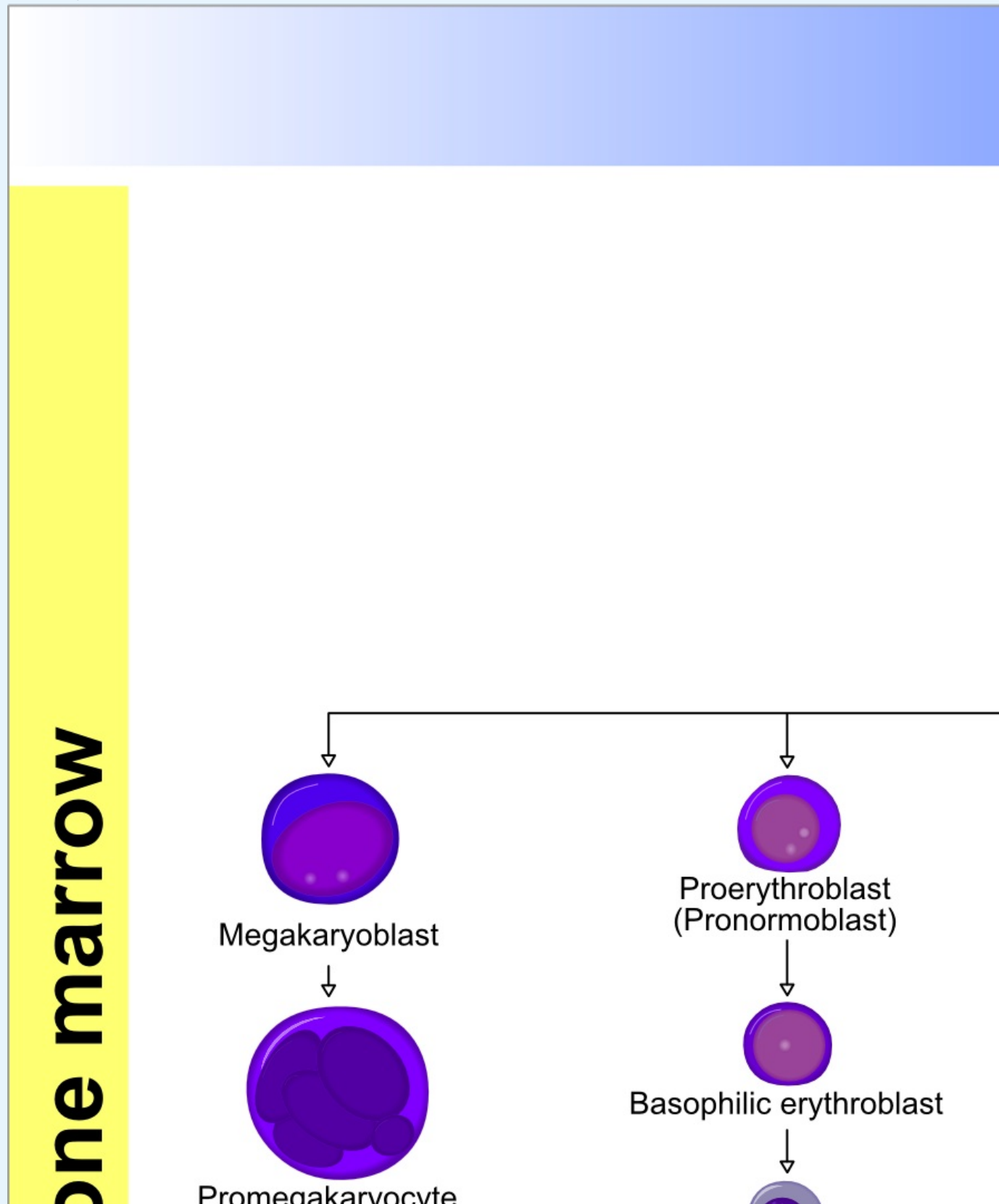
Diskuse:Hematopoeza (rozcestník)/Archiv

monocyty

Monocyty vznikají z monoblastů, které jsou prakticky nerozlišitelné od myeloblastů.
Lucia Šípová (diskuse) 22.12.2014, 21:59

Zdravím a děkuji za věcnou připomínku.

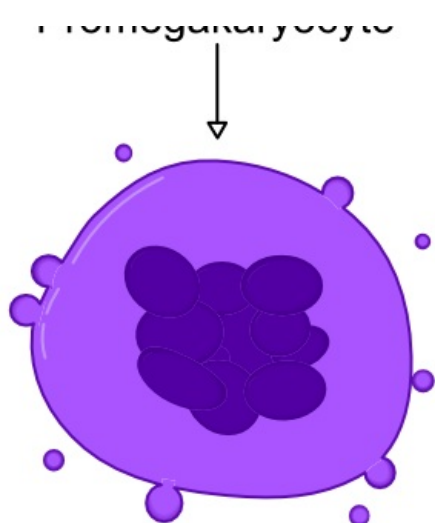
Obrázek je pouze schématický, je vynechána řada především morfoloicky definovaných prekurzorových/"mezistavových"(to slovo při zkoušce nepoužívejte) buněk mezi dvěma funkčně významnými stavy. Osobně si myslím, že článek je příliš stručný na to, aby zde byl podrobnější obrázek jako např. následující:



Blood

Blood

Tissue



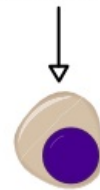
Megakaryocyte



Thrombocytes
(Platelets)

Thrombopoiesis

Polychromatic erythroblast



Orthochromatic erythroblast
(Normoblast)



Polychromatic erythrocyte [1]
(Reticulocyte)



Erythrocyte [2]
(Red blood cell)

Erythropoiesis

Pokud si ale myslíte, že byl vhodnější podrobnější text i obrázek, a pochopitelně pokud máte dostatek času, tak s chutí do toho:-)

Jaromír Šrámek (diskuse) 23.12.2014, 13:12

monocyty

Monocyty vznikajú z monoblastov, ktoré sú prakticky nerozlíšiteľné od myeloblastov. vid'. Vajner, Lékařská histologie I., Praha 2012 Chyba v obrázku

Lucia Šípová (diskuse) 22.12.2014, 22:01

Refresh page

New thread

New comment

New comment

Send

Cancel