

Downův syndrom

Downův syndrom patří mezi nejznámější a nejtypičtější syndromy způsobené chromozomální aberací. V klasické formě jde o nejčastější syndrom způsobený trizomií chromozomu (konkrétně trizomií 21) a nejčastější vrozenou příčinou mentální retardace. Dalšími charakteristickými znaky jsou vrozené vady srdce a typický vzhled. Díky moderním metodám prenatální diagnostiky lze tento syndrom v drtivé většině případů diagnostikovat již v průběhu těhotenství.

Historie

Downův syndrom je relativně běžnou chromozomální aberací a je pravděpodobné, že s jeho charakteristickými rysy se setkávala řada lékařů. První popis syndromu je ovšem přiznáván anglickému lékaři **Johnu Langdonu Downovi**, který v roce **1866** publikoval svou nejslavnější práci: *Observations on an Ethnic Classification of Idiots*^[1] a po kterém je také syndrom pojmenován. Chromozomální podstata Downova syndromu však zůstala ještě mnoho let skryta. Teprve v roce **1959** byla za příčinu Downova syndromu označena trizomie chromozomu 21. Zasloužil se o to francouzský genetik a pediatr **Jérôme Lejeune**^[2]. Výzkum Downova syndromu však tímto nebyl (a stále není) u konce. Kromě dalších specifických cytogenetických forem, které byly objeveny v průběhu následujících let, byl (a dodnes je) výzkum zaměřen i na molekulárně genetické hledisko a identifikaci genů, jejichž trojnásobná přítomnost je za rozvoj typického fenotypu zodpovědná.

Cytogenetický nález

Z cytogenetického hlediska je v drtivé většině případů Downův syndrom způsoben **prostou trizomií chromozomu 21**, tedy přítomností tří chromozomů 21 v karyotypu. Příčinou tohoto stavu je proces nondisjunkce – tedy chybného rozestupu chromozomů v průběhu I. či II. meiotického dělení. Tato nondisjunkce nastává nejčastěji **na straně matky** – tedy v průběhu vývoje oocyty.

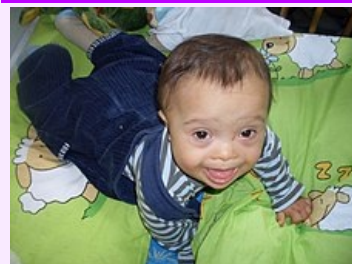Mnohem vzácnější je tzv. **translokační forma trizomie 21**, u které je nadbytečný chromozom 21 připojen na jiný chromozom. Jde vesměs o různé Robertsonské translokace, u kterých došlo k fúzi dvou akrocentrických chromozomů (chromozomu 21 a jiného, například 14 či 15). Samotná Robertsonská translokace představuje balancovanou chromozomální aberaci, která u svého nositele nevede ke klinickým projevům (příslušný jedinec má však v karyotypu pouhých 45 chromozomů – neboť dva jsou spojené v jeden celek). Ovšem existuje zde významné riziko, že nositel balancované translokace předá svému potomkovi jak fúzovaný chromozom složený z chromozomu 21 a jiného akrocentru, tak i samostatný chromozom 21. Po splynutí této výbavy s chromozomem 21 od druhého rodiče dojde ke vzniku karyotypu, ve kterém bude sice správných 46 chromozomů, ovšem celkem tři kopie chromozomu 21 (dvě samostatné a jedna připojená na jiný akrocentr).

Vzácně se vyskytuje i **mozaiková forma** Downova syndromu, kdy nadbytečný chromozom 21 nese pouze určitá linie buněk. V tomto případě došlo buď k chybnému rozestupu chromozomů až v průběhu mitotického dělení při vývoji embrya, nebo chromozomální mozaika vzniká z původní kompletní trizomie, kdy u určité části buněk došlo ke ztrátě nadbytečného chromozomu 21 (a tím i k obnovení normálního karyotypu). Klinická závažnost takovéto formy je závislá na procentuálním zastoupení linie s trizomickým karyotypem.

Patogeneze

Z molekulárně-genetického hlediska je Downův syndrom velice komplikovanou klinickou jednotkou. Patologický fenotyp totiž není způsoben nefunkčními geny, jako je tomu například u Hemofilie a jiných monogenně podmíněných chorob. Naopak – zde se uplatňují zcela funkční geny (a to stovky genů!), ovšem nesprávné je celkové množství genetické

Downův syndrom



Roční chlapec s Downovým syndromem

Klinický obraz	typická facies (epikantus, makroglosie,...), svalová hypotonie, mentální retardace, přidružené VVV (srdce, deformity rukou a nohou, skeletální anomálie, VVV vnitřních orgánů)
Příčina	trizomie 21. chromozomu
Diagnostika	prenatální (biochemické markery, UZ markery, karyotyp), postnatální (karyotyp, klinický obraz)
Incidence ve světě	3,66/ 10 000 narozených
Prognóza	doba přežití 40 let
Klasifikace a odkazy	
MKN-10	Q90 (https://mkn10.uzis.cz/prohlizec/Q90)
MeSH ID	D004314 (https://www.medvik.cz/bmc/link.do?id=D004314)
OMIM	190685 (https://omim.org/entry/190685)
orphanet	ORPHA870 (http://www.orpha.net/consor/cgi-bin/Diseases_Search.php?lng=EN&data_id=116)
MedlinePlus	000997 (https://medlineplus.gov/ency/article/000997.htm)

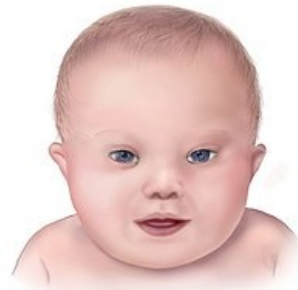informace. Navíc je pravděpodobné, že na patogenezi Downova syndromu se podílejí jak kódující, tak nekódující sekvence chromozomu 21 a dále také komplexní interakce těchto sekvencí s ostatními součástmi genotypu. V současné době již bylo identifikováno několik genů, které se na rozvoji fenotypu Downova syndromu pravděpodobně podílejí. Jde například o sérii genů označovaných jako **DSCR** (Down Syndrome Critical Region, DSCR 1-4) nebo gen **APP** (Amyloid Beta A4 Precursor Protein; 21q21; OMIM: +104760 (<https://www.omim.org/entry/104760>)), potenciálně spojeného se vznikem Alzheimerovy choroby.

Medscape 943216 (<https://e.medicine.medscape.com/article/943216-overview>)

Klinický obraz

Downův syndrom je choroba s komplexním fenotypovým projevem. Existuje celá řada typických projevů tohoto syndromu a pak mnoho dalších znaků, které jsou s Downovým syndromem spojeny méně pevně. Celkově lze shrnout, že projevy Downova syndromu mohou být variabilní, přičemž největší variabilita je u mozaikových forem.

Typická facies je u Downova syndromu způsobena kožní řasou horního víčka překrývající vnitřní oční koutek – *epikantem*, vzhůru směřující oční štěrbinou ("mongoloidní" postavení očních štěrbin), nízko posazenými ušima a zvětšeným jazykem – *makroglosií*. Dále je typický hypertelorismus (nadměrná vzdálenost vnitřních očních koutků), nápadně malá ústa se silnými evertovanými rty, kratší nos se širokým kořenem a bílé skvrny v duhovce („Brushfield spots“). Mozkovna je malá a okrouhlá s plochým temenem, krk je krátký a široký. Dříve používaný termín "mongolismus" se však dnes již nepoužívá.



Dalšími typickými projevy syndromu jsou: generalizovaná **svalová hypotonie**, těžká **mentální retardace**, přidružené vrozené vady – zejména **vrozené vady srdce** (defekt septa síní, defekt septa komor, atrioventrikulární kanál, Fallotova tetralogie, otevřená Botalova duče), **deformity rukou a nohou** (krátké široké ruce s krátkými prsty – brachymezofalangie, klinodaktylie 5. prstu, čtyřprstová rýha, a tzv. sandálová rýha), **skeletální anomálie** (malý vzrůst, hyperextenze kloubů, horizontální postavení jamek kyčelních kloubů, coxa valga, zploštělý acetabulární úhel, široce rozestoupené lopaty kosti kyčelní – „sloní uši“) a **vývojové vady orgánů** (stenóza duodena, pancreas anulare, atřezie anu, megakolon, prolaps rekta, hypogonadismus). Muži s Downovým syndromem jsou neplodní, u žen bylo výjimečně narození potomka zaznamenáno.

Průměrná doba přežití činí něco málo přes 40 let, postižení jedinci často umírají právě na rizika spojená s vrozenými srdečními vadami. Popisováno je 10–30násobně zvýšené riziko leukemie, hypotyreóza na podkladě lymfocytární tyreoidity, časté infekty při poruše imunity a riziko rozvoje Alzheimerovy choroby^{[3][4]}.

Terapie a diagnostika

V současné době není možné Downův syndrom kauzálně léčit. Existuje možnost symptomatické léčby, například chirurgické korekce srdečních nebo jiných strukturních vrozených vad, ovšem symptomatickou léčbou možnosti lékařského zásahu končí. Z tohoto důvodu je důležitá především prevence.

Díky **prenatální diagnostice** je možné velice významně snížit incidenci Downova syndromu u narozených. Významná část prvotrimestrálního i druhotrimestrálního screeningu vrozených vad je zaměřená na odhalení zvýšeného rizika chromozomálních aberací – včetně Downova syndromu. Pomocí **biochemických markerů** (zejména PAPP-A, hCG) a **ultrazvukových markerů** (nuchální translucence, přítomnost nosní kosti, délka stehenní kosti apod.) jsou v souvislosti s věkem matky (vyšší věk matky znamená vyšší populační riziko chromozomálních aberací) vytipována těhotenství s vyšším rizikem Downova syndromu (mluvíme o pozitivním screeningu). V tomto případě je doporučena konzultace u klinického genetika, který může nabídnout provedení některé z invazivních vyšetřovacích metod (amniocentéza, odběr choriových klků, kordocentéza) za účelem získání vzorku pro vyšetření karyotypu plodu. Dnes je již možná i tzv. rychlá diagnostika pomocí QFPCR. V případě potvrzení trizomie 21 u plodu je těhotná nabídnuta umělé ukončení těhotenství.

Postnatální diagnostika je opět založena na ověření karyotypu narozeného dítěte cytogenetickým vyšetřením. Podezření na tento syndrom je zpravidla vysloveno na základě typického klinického obrazu.

MKN-10 klasifikace


- Q90.0 Trizomie 21, meiotická nondisjunkce,
- Q90.1 Trizomie 21, mozaika (mitotická nondisjunkce),
- Q90.2 Trizomie 21, translokace,
- Q90.9 Downův syndrom, NS (nespecifikovaný).

Epidemiologie


Výskyt Downova syndromu je v České republice monitorován v rámci Národního registru vrozených vad. Úspěšná prenatální diagnostika umožnila výrazně snížit incidenci Downova syndromu u narozených (incidence v ČR v roce 2007: 1 případ na více než 2500 narozených; literárně udávaná incidence: přibližně 1:500–1000).

Incidence Downova syndromu (DS) v ČR 2005-2007


Rok	Počet narozených dětí v ČR	Případy DS u narozených	Případy DS prenatálně diagnostikované	Případy DS celkem	Incidence DS u narozených (na 10 000)	Celková incidence DS (na 10 000)	Efektivita prenatální diagnostiky (%)
2005	102498	54	152	206	5,27	20,10	73,79
2006	105831	44	171	215	4,16	20,32	79,53
2007	114642	42	196	238	3,66	20,76	82,35




Chlapec s Downovým syndromem



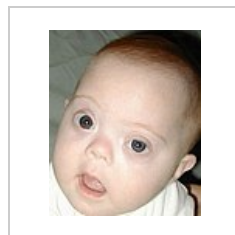Prostá trizomie chromozomu 21.



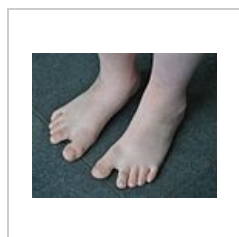
Translokační forma trizomie 21.



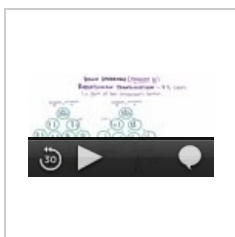
Pablo Pineda, španělský herec s Downovým syndromem a typickým kraniofaciálním dysmorfizmem – krátký a široký krk, malé a nízko posazené uši.



Typický kraniofaciální dysmorfizmus u Downova syndromu – "mongoloidní" postavení očních štěrbin, epikantus, hypertelorismus, bílé skvrny v duhovce („Brushfield spots“), malá ústa s evertovanými rty, makroglosie^[3].



„Sandálová rýha“ (větší mezera mezi 1. a 2. prstem na noze) typická pro Downův syndrom.



Down syndrome (video).

Odkazy

Související články

- Péče o dítě s Downovým syndromem
- Chromozomální aberace
- Numerické chromozomální aberace
- Indikace k vyšetření karyotypu
- Riziko chromozomové aneuploidie ve vztahu k věku matky

Zdroj

- ŠÍPEK, Antonín, et al. *Vrozené vývojové vady - Downův syndrom* [online]. ©2008-2010. [cit. 2009-06-11]. <http://www.vrozene-vady.cz/vrozene-vady/index.php?co=downuv_syndrom>.

Reference

- LANGDON DOWN, John. Observations on an Ethnic Classification of Idiots. *London Hospital Reports*. 1866, roč. 3, s. 259-262, ISSN (nebyl přidělen).
- LEJEUNE, Jérôme. Etude des chromosomes somatiques de neuf enfants mongoliens. *Hebd Seances Acad Sci*. 1959, roč. 248 (11), s. 1721-1722, ISSN 0151-0525.
- MUNTAU, Ania Carolina. *Pediatric*. 4. vydání. Praha : Grada, 2009. s. 38. ISBN 978-80-247-2525-3.
- ŠÍPEK, Antonín, et al. *Vrozené vývojové vady - Downův syndrom* [online]. ©2008-2010. [cit. 2009-06-11]. <http://www.vrozene-vady.cz/vrozene-vady/index.php?co=downuv_syndrom>.

