

# Dutina nosní (histologie)

Dutina nosní se anatomicky řadí mezi horní dýchací cesty, které rozvádí vzduch do plic. Můžeme ji rozdělit na **vestibulum nasi** – předsíň dutiny nosní, **cavitas nasi propria** – vlastní dutinu nosní a **nasopharynx** – nosohltan. Tyto jednotlivé části se histologicky liší a mají rozdílnou funkci.

## Vestibulum nasi

Vestibulum nasi je ve své proximální části vystláno vrstevnatým dlaždicovým epitelem rohovějícím (keratinizujícím), jelikož je blízko ke kůži; v distální části nerohovějícím. Obsahuje *vibrissae*, tedy dlouhé, tlusté, hrubé a zvlhčené chloupky, které mají bohatě inervované vlasové folikuly. Také se zde nachází četné mazové a potní žlázy. Více podrobností ve článku kožní adnexa. Předsíň dutiny nosní funguje jako mechanický filtr vdechnutého vzduchu, zachytává různé částice.

## Cavitas nasi propria

Vlastní dutina nosní má klasickou histologickou stavbu. *Tunica mucosa*, respektive její *lamina epithelialis* je konstituována epitelem dýchacích cest – epitelem víceřadým cylindrickým s řasinkami a pohárkovými buňkami. Kromě toho je také přítomen i čichový epitel, jenž čítá primární smyslové buňky, společně s buňkami podpůrnými a bazálními. Vybíhají z něj Bowmanovy serózní žlázy do vrstvy slizničního vaziva.

*Lamina propria mucosae* je tvořena řídkým kolagenním vazivem, infiltrovaným mnoha cévami a nervy. Zde jsou pozorovatelné seromucinózní žlázy (*glandulae nasales*) produkující řídký sekret.

Cévní zásobení je velmi významné, je složeno z bohaté sítě kapilár a venózních plexů (z nich nastává krvácení z nosu). Zajišťuje zvlhčování a úpravu teploty vdechovaného vzduchu.

Cavitas nasi propria zahrnuje i nosní průduchy (***conchae nasales***).

## Nasopharynx

Též označován jako ***pars nasalis pharyngis***, náleží k horním cestám dýchacím. Velmi zjednodušeně můžeme tvrdit, že se skrze něj dostává vzduch dále do oropharyngu a následně laryngopharyngu, odkud proudí do dolních cest dýchacích (larynx, trachea, bronchy,...). Vystlán víceřadým cylindrickým epitelem.

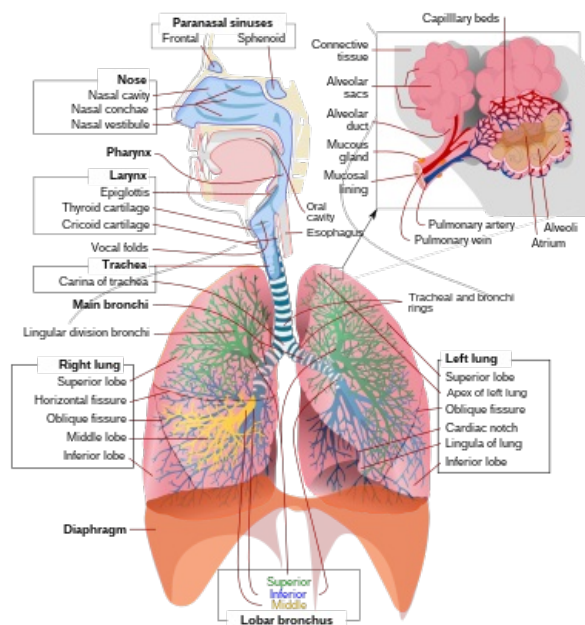


Schéma dýchacího systému

## Odkazy

### Související články

- Dýchací systém (histologie)
- Dutina nosní
- Larynx (histologický preparát)
- Trachea (histologie)
- Bronchy (histologie)
- Bronchioly (histologie)
- Larynx, trachea a bronchy - stavba a funkce
- Sliznice dýchacích cest
- Plíce, stavba a funkce

### Použitá literatura

- MESCHER, Anthony. *Junqueirovy základy histologie*. 1. vydání. Praha : Galén, 2018. 560 s. ISBN 978-80-7492-324-1.
- ŠRAJEROVÁ, Jana MUDr. *Dýchací systém* [přednáška k předmětu Histologie a obecná embryologie, obor Všeobecné lékařství, 1. LF UK]. Praha. 20. 03. 2020.

