

Encefalitida

Encefalitida znamená zánět mozku, zapříčiněný především virovou infekcí. Může být však způsobena také bakteriemi, parazity, atd. V mnoha případech dochází k poškození nejen mozku, ale také mozkových plen, kdy vzniká tzv. *meningoencefalitida*. Encefalitidy jsou přenášeny členovci, od jiného člověka a od savců.

Typy encefalitidy

Primární

Způsobena *neurotropními viry*. Ty jsou na člověka přenášeny zvířaty. Dochází k poškození neuronů, infiltrují se plazmatické buňky a lymfocyty, mění se glie. V neuronech se často objevují typické intranukleární a cytoplazmatické **inkluze**.

Sekundární

Postižení mozku se v tomto případě vyskytuje jako **komplikace** celkového základního onemocnění. Uplatňují se zde rovněž *viry* (např. enteroviry, herpesviry,...), dále *rickettsie*, *paraziti* (malárie, toxoplazmóza), *bakterie* a *spirochety*.

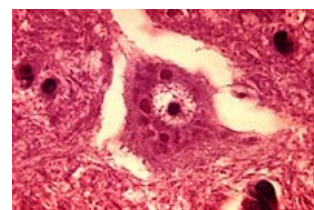
Virové encefalitidy

Při virové encefalitidě se objevuje několik typických znaků – edém, překrvení, perivaskulární manžetové infiltráty z makrofágů, plazmatických buněk, lymfocytů, různý stupeň poškození neuronů, dochází k tvorbě mikrogliových uzlíků.

Vzteklina (*rabies*)

Celosvětově rozšířené onemocnění. Původcem je **lyssavirus**, obsažený ve slinách nakažených **zvířat**. Virové změny ve zvířecím mozku způsobí zvýšenou agresivitu a produkci infikovaných slin, z toho důvodu se nejčastěji přenáší na člověka pokousáním. Klinicky je přítomna pouze lokální infekce po pokousání (často jiným patogenem ústní mikroflóry zvířete). Doba do klinického projevu vztekliny záleží na vzdálenosti rány od hlavy (poranění obličeje několik dní, poranění končetiny i několik měsíců). Virus po vstupu do organismu putuje po axonech periferních nervů až do mozkové tkáně.

V cytoplasmě některých neuronů se nacházejí **Negriho tělíška**. V periférii těchto tělíšek byly prokázány viriony. Onemocnění je léčitelné pouze v latentní fázi před rozvojem klinických příznaků infekce CNS. Po projevu onemocnění je **letalita téměř 100 %**.



Vzteklina – Negriho tělíško

 [Podrobnější informace naleznete na stránce Vztekliny.](#)

Dětská přenosná obrna (*Poliomyelitis acuta anterior, polio*)

Alimentární infekce způsobena **polioviry**. Vir se nejdříve replikuje ve sliznici orofaryngeální oblasti a střeva, dále se dostane do lymfatických cév a krve. Vykazuje afinitu k motorické oblasti šedé hmoty CNS. Největší změny vznikají v oblasti míchy (přední rohy). Při zániku motorických neuronů dochází k atrofii příslušných svalových skupin, končetiny se stávají nepohyblivé.

Komplikací akutní infekce je kompletní paralýza dýchacího svalstva. Rovněž způsobuje postižení ve svalích, myokardu a PNS.

 [Podrobnější informace naleznete na stránce Dětská přenosná obrna.](#)

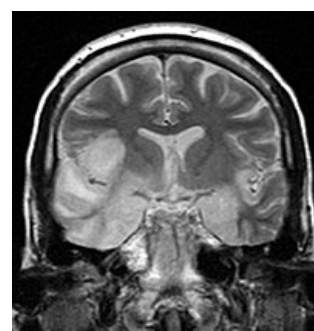
Herpetická meningoencefalitida

Infekčním agens je **herpes simplex virus 1. a 2. typu**. Jedná se o nejčastější příčinu virové meningitidy u nás a v USA. HSV-1 obvykle způsobuje onemocnění v dospělosti (akutní hemoragicko-nekrotizující encefalitida), onemocnění HSV-2 je charakteristické pro novorozence (serózní meningitida).

 [Podrobnější informace naleznete na stránce Herpetická meningoencefalitida.](#)

Klíšťová encefalitida (středoevropská)

K přenosu dochází **infikovaným klíštětem** (*Ixodes ricinus*). Výjimečně dojde k přenosu požitím infikovaného masa nebo mléka. Rezervoárem jsou **malí hlodavci**. V ČR se vyskytuje poměrně často, obvykle s benigním průběhem. Rozlišujeme tři formy: meningeální, meningoencefalitická, encefalomyelitická.



Herpetická encefalitida

Zprvu se objeví neurčitě chřipkové příznaky. V příznivé situaci dojde po několika dnech k celkovému zlepšení stavu (pacient si vytvoří protilátky — k postižení mozku nedojde). V horším případě (asi po 3–7 dnech od prvních příznaků) se obtíže prohloubí. Mikroskopicky nacházíme perivaskulární mononukleární infiltráty v oblasti venul a kapilár, a rovněž infiltrace v měkké pleni. Dochází k apoptóze a někdy i nekróze neuronů, jak v šedé, tak v bílé hmotě. Nejčastěji jsou postižena bazální ganglia, mozeček, prodloužená mícha a oblast krční míchy.

 *Podrobnější informace naleznete na stránce Klíčtová encefalitida.*

Méně časté virové encefalitidy

AIDS

Encefalitida bývá přítomna asi u poloviny pacientů s **AIDS**, původcem je HIV. Vyskytuje se v různých formách (*aseptická meningitida, subakutní encefalitida, vakuolární myelopatie* (vakuolizace myelinových pochev)).

CMV

S projevy encefalitidy se setkáváme rovněž u **cytomegalovirové infekce**. Nejčastěji se objevuje u novorozenců imunosuprimovaných pacientů. Postihuje kteroukoliv část míchy a mozku, obvykle infikuje endym.

Akutní diseminovaná encefalomyelitida

Nazývaná také akutní diseminovaná leukoencefalitida. Tato infekce může vzniknout po očkování proti neštovicím a při vakcinaci proti vzteklině. Je to vlastně hypersenzitivní reakce zprostředkovaná T-lymfocyty. Postihuje bílou hmotu.

Pomalé virové encefalitidy

Jak z názvu vyplývá, tyto encefalitidy jsou způsobeny *pomalými viry*, které mají velmi dlouhé období latence. Do této kategorie je řazena:

Subakutní sklerotizující panencefalitida

Vyskytuje se u dětí a mladistvých za několik let po prodělaných spalničkách. Vede ke smrti během několika měsíců až dvou let, za progresivně se zhoršujícího obrazu chronické meningoencefalitidy. Nejprve nastane porucha psychiky, poté ztráta volných pohybů, demence, decerebrační rigidita. Při prolongovaném průběhu vznikne postupná atrofie, konzistence mozku je tuhá a komory rozšířené.

 *Podrobnější informace naleznete na stránce subakutní sklerotizující panencefalitida.*

Progresivní multifokální encefalopatie Progresivní zarděnková panencefalitida

Rickettsiové encefalitidy

Původcem tohoto onemocnění je *Rickettsia prowazekii*, která je *přenášena vši*. V tomto případě je encefalitida součástí celkové infekce. *Rickettsia* napadne endotelie a pomnoží se v cytoplasmě. Endotelie začnou nekrotizovat, lumen kapilár je uzavřeno trombem. Tvoří se typické perikapilární uzlíky v oblasti kapilár. Nejčastěji bývá zasažena oblongata, pons, bazální ganglia a hluboká vrstva kůry.

Mykotické encefalitidy

Encefalitidy tohoto původu se vyskytují výhradně u pacientů s imunodeficiencí. Hlavní mykózou je *Candida albicans*, *Cryptococcus neoformans*, *Aspergillus fumigatus*. Vznikající trombózy vedou k infarktům, tvoří se granulomy a abscesy.

Encefalopatie způsobené priony

Jsou charakteristická nálezem spongiformní vakuolizace neuronů. Změny vedou k zániku neuronů a ke zmnožení mikroglie a astrocytů. Co se týče kliniky, dominuje progresivní demence, která je spojená s pyramidovými a extrapyramidovými změnami.

Subakutní spongiformní encefalopatie Jakobova-Creutzfeldtova (JCD)

Vzácné onemocnění objevující se u dospělých lidí. Dominuje organický psychosyndrom s parézami a demencí. Produkují se patologické priony v neuronech. Tyto priony buňka neumí metabolizovat, hromadí se v ní a následně dojde k jejímu poškození. Tato infekce je přenosná na jiné jedince.

Varianta Jakobovy-Creutzfeldtovy nemoci postihuje mladé lidi. Tvoří se kortikální plaky připomínající Alzheimerovy drúzy.

Kuru

Vyskytuje se u domorodců na Papui-Nové Guinei. Její průběh trvá několik let a končí demencí. V přenosu tohoto onemocnění hrál hlavní roli dřívější kanibalismus.

Encefalitidy mohou mít také nejasnou etiologii. Řadíme sem **Reyeův syndrom**. To je akutní encefalopatie vznikající u dětí (od 6 týdnů do 16 let). Infekce se sdružuje s těžkou steatózou jater. U vyléčené osoby mohou přetrvávat znaky poškození mozku. Můžeme nalézt edém na mozku bez zánětlivých změn.

Odkazy

Související články

- Meningitida • Meningitida (pediatrie)
- Virová meningitida • Serózní meningitidy a meningoencefalitidy • Herpetická meningoencefalitida
- Hnisavá meningitida (infekce) • Hnisavá meningitida (pediatrie) • Hemofilová meningitida • Tuberkulózní meningitida
- Infekční onemocnění mozku • Neuroinfekce, záněty CNS/PGS

Externí odkazy

- Encefalitida (česká wikipedie)
- Encephalitis (anglická wikipedie)

Použitá literatura

- POVÝŠIL, Ctibor a Ivo ŠTEINER, et al. *Speciální patologie*. 2. vydání. Praha : Galén-Karolinum, 2007. ISBN 978-80-7262-494-2.
- MAČÁK, Jiří. *Obecná patologie*. 1. vydání. Olomouc : Univerzita Palackého, Lékařská fakulta, 2004. 345 s. ISBN 80-244-0436-2.