

Enchondrální osifikace (preparát)



Článek byl označen za rozpracovaný,

od jeho poslední editace však již uplynulo více než 30 dní


Chcete-li jej upravit, pokuste se nejprve vyhledat autora v historii ([https://www.wikiskripta.eu/index.php?title=Enchondr%C3%A1ln%C3%AD_osifikace_\(prepar%C3%A1t\)&action=history](https://www.wikiskripta.eu/index.php?title=Enchondr%C3%A1ln%C3%AD_osifikace_(prepar%C3%A1t)&action=history)) a kontaktovat jej. Podívejte se také do diskuse ([https://www.wikiskripta.eu/w/Diskuse:Enchondr%C3%A1ln%C3%AD_osifikace_\(prepar%C3%A1t\)](https://www.wikiskripta.eu/w/Diskuse:Enchondr%C3%A1ln%C3%AD_osifikace_(prepar%C3%A1t))).

Pokud vše nasvědčuje tomu, že původní autor nebude v editacích v nejbližší době pokračovat, odstraňte šablonu {{Pracuje se}} a stránku .

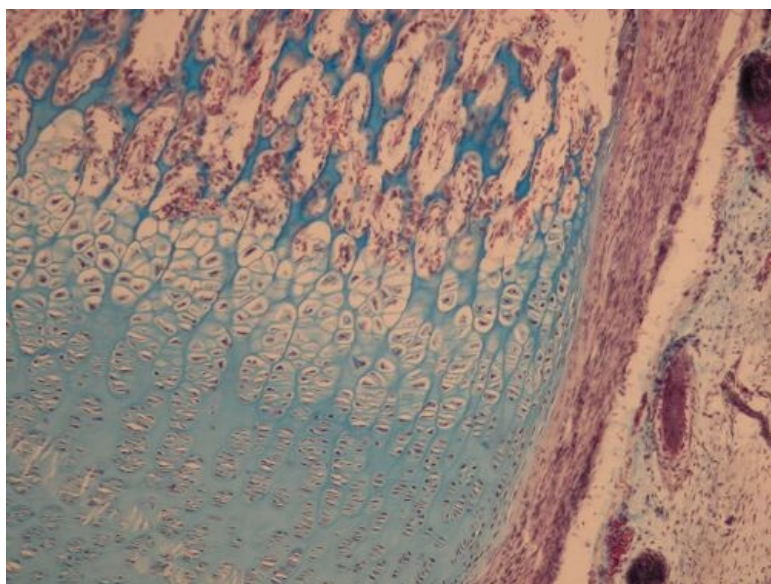
Stránka byla naposledy aktualizována ve středu 8. března 2017 v 14:10.

Enchondrální osifikace

Přehled



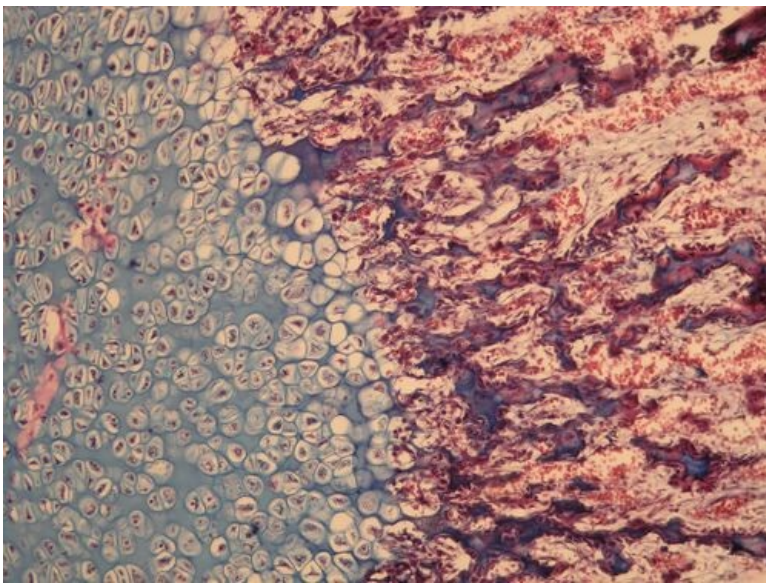
Preparát 1



Název: Enchondrální osifikace (Massonův modrý trichrom)

Popis:

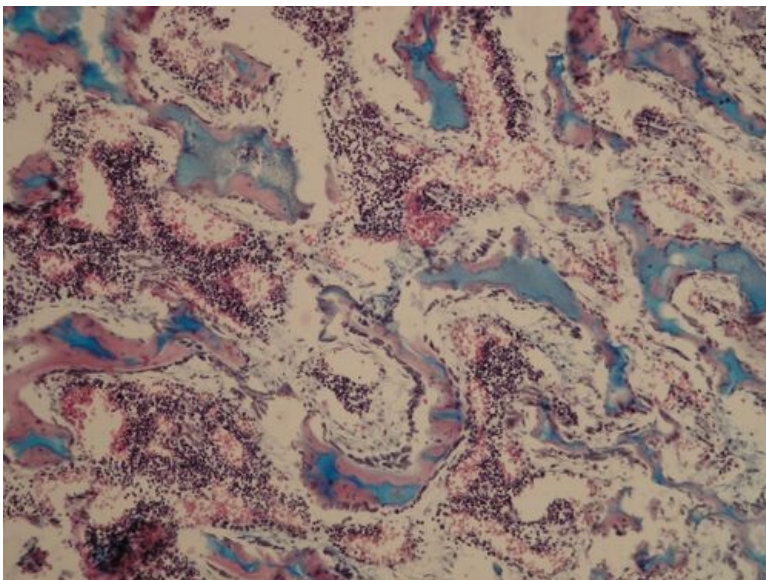
Preparát 2



Název: Enchondrální osifikace (Massonův modrý trichrom)

Popis:

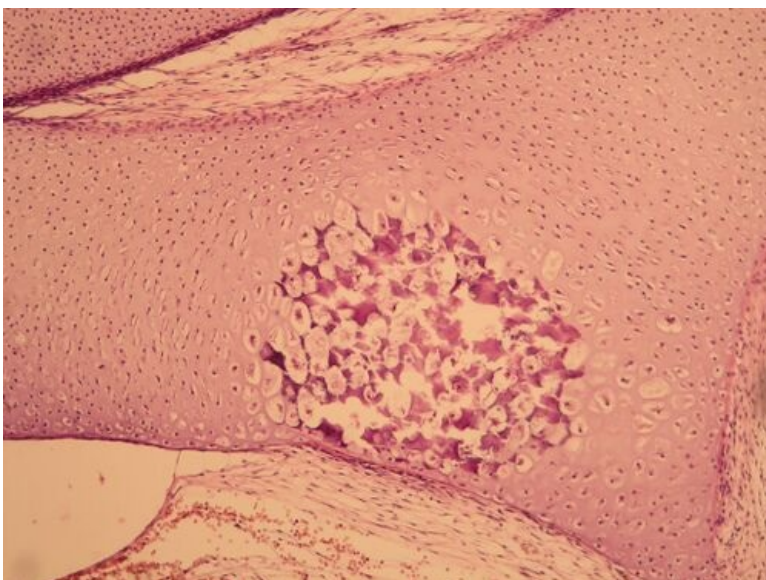
Preparát 3



Název: Enchondrální osifikace (Massonův modrý trichrom)

Popis:

Preparát 4



Název: Primární osifikační centrum (HE)

Popis:

Pojiva

Mesenchym (preparát)

Pupečník (preparát)

Aorta (preparát)

Hnědý tuk (preparát)

Bílý tuk (preparát)

Šlacha (preparát)

Kloubní chrupavka (preparát)

Epiglottis (preparát)

Desmogenní osifikace (preparát)

Enchondrální osifikace (preparát)

Lamelosní kost (preparát)

Odkazy

- Modul Buněčné základy medicíny (3. LF)

Studijní materiály k preparátu

- Osifikace