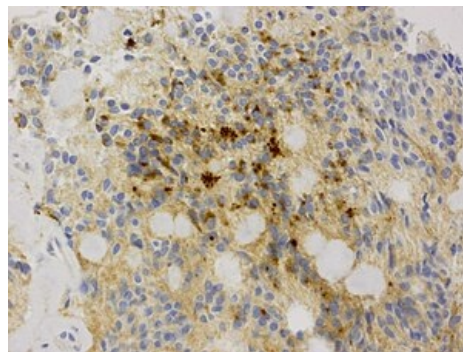


# Ependymom

**Ependymom** je neuroepiteliální nádor mozku, který se vyskytuje po celé délce nervové osy v komorovém prostoru. Nejčastěji vzniká mezi 1.–5. rokem života, z toho nejčastěji intrakraniálně (primárně IV. komora). <sup>[1]</sup> Výskyt míšních ependymomů převládá u dospělých pacientů (nejčastěji mezi 35–45 lety). Zastupují většinu (60 %) všech primárních intramedulárních nádorů. <sup>[2][3][4][5]</sup>

Je benigní, semimaligní, existuje i maligní forma. Bývá dobře ohraničený, může obsahovat fokální kalcifikaci, může zakrvácet. Může vyrůstat kdekoli v komorovém systému a míše, roste z výstelky komorového systému z radiálních glií. <sup>[6][7]</sup>

 Podrobnější informace naleznete na stránce *Ependymom (patologie)*.



Ependymom – imunohistochemický preparát

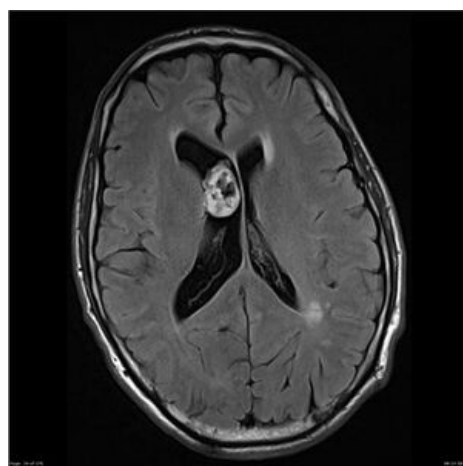
## Lokalizace

- 1) **60 %** fossa posterior,
- 2) **30 %** supratentoriálně,
- 3) **10 %** mícha. <sup>[8]</sup>

## Diagnostika

Primárně se ependymomy diagnostikují pomocí zobrazovacích metod CT a MR:

- **CT** – lépe zobrazí možné kalcifikace, které jsou přítomny zejména u subependymomů,
- **MR** – ependymomy na MR obvykle vypadají jako dobře ohraničené léze. <sup>[9]</sup>



MRI – subependymom v laterální komoře

Na CT i na MR nejsou obvykle přítomny edémy, ani infiltrace okolní mozkové tkáně. Jak již bylo ale uvedeno v úvodu, na zobrazovacích zařízeních je v některých případech možné vidět hemoragii, popř. cystickou složku. <sup>[10]</sup>

Často se provádí biopsie pro správné stanovení následné léčby. <sup>[10]</sup>

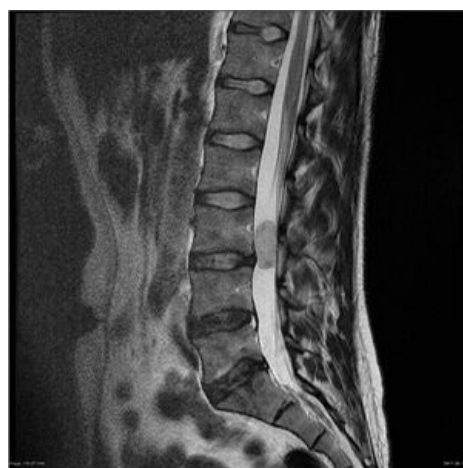## Klasifikace dle WHO

Dle WHO dělíme ependymomy do tří skupin <sup>[11]</sup>:

### WHO grade I

Dělení:

- **subependymom** – non-invazivní, roste pomalu, většinou se vyskytuje u pacientů středního věku a starších, často je diagnostikován incidentálně; <sup>[12]</sup>
- **myxopapilární ependymom** – primárně se vyskytuje ve *filum terminale* a/nebo v *conus medullaris*, reprezentuje až 13 % spinálních ependymomů, jedná se o nejčastější tumor v *cauda equina*. <sup>[13]</sup>



MRI – myxopapilární ependymom

### WHO grade II

"Klasický" ependymom, je ze všech typů ependymomů nejčastější. Primárně se vyskytuje intrakraniálně. Rozdělujeme na:

- **papilární ependymom;**
- **clear cell ependymom;**
- **tanycytický ependymom** – kromě intrakraniálních oblastí se typicky vyskytuje v cervikální a thorakální části míchy, může se ale ojediněle vyskytovat i ve *filum terminale*;
- **RELA fusion-positive ependymom** (nové zařazení z roku 2016). <sup>[14][15][16][17]</sup>

### WHO grade III

Pouze jediná forma:

- **anaplastický ependymom** – má vyšší tendenci proliferace, infiltruje okolní mozkovou tkáň a metastázuje díky šíření likvorem. <sup>[18]</sup>

Kromě dělení na základě WHO klasifikace můžeme tyto tumory rozlišit na *low-grade* a *high-grade* ependymomy. **Low-grade** ependymomy jsou ve své biologické podstatě benigní, rostou pomalu (WHO grade I a II). **High-grade** ependymomy, do kterých řadíme anaplastický ependymom (WHO grade III), jsou maligní, rychle rostou a prognóza pacientů s tímto tumorem není dobrá. <sup>[19]</sup>

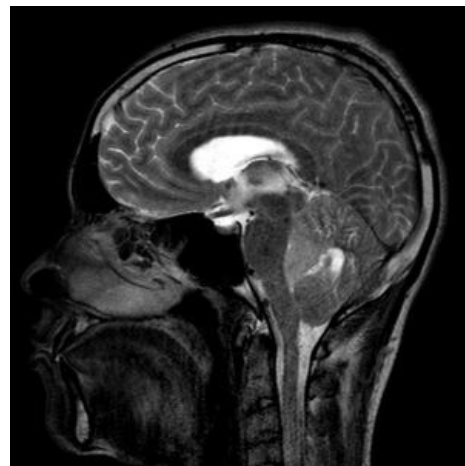
## Symptomatologie

### Intrakraniální ependymomy

Primárně záleží na lokalizaci. U intrakraniálních lézí jako iniciální prezentace převládá zvýšený intrakraniální tlak, cefalea a související projevy onemocnění. V rámci fossa posterior je obvyklá ataxie, mezi další symptomy se ale řadí i diplopie, nystagmus aj. Supratentoriálně se ependymomy projevují nejčastěji epilepsií, popř. fokálními neurologickými deficity. <sup>[20]</sup>

### Spinální ependymomy

Ačkoliv je zde poměrně diverzní symptomatologie související s individuální lokalizací tumorů, obecně dominují bolesti zad, senzorycké deficity, slabost dolních končetin. Někteří pacienti mohou vykazovat i dysfunkci močového měchýře, ataxii chůze, sfinkterové poruchy či sexuální problémy. Akutní zhoršení symptomů u některých pacientů může způsobit akutní intratumorová hemoragie, ojediněle může i následkem spinálního subarachnoidálního krvácení dojít k hydrocefalu. <sup>[2][21][22][23][24][25][26][27]</sup>



MRI – anaplastický ependymom

Některé ependymomy (nejčastěji WHO grade II, ojediněle i WHO grade III) jsou asociovány s neurofibromatózou druhého typu (NF-2) <sup>[28][29][30]</sup>.

## Terapie

Základem je co nejradikálnější chirurgická resekce, při parciální resekcí se případně může reziduum ozářit radiochirurgicky. <sup>[31]</sup>

K radiochirurgii jsou indikováni zejména pacienti (jak děti, tak dospělí) s reziduem WHO II nebo WHO III ependymomu. Popřípadě se indikuje k chemoterapii, zejména ale u mladších dětí (<12 měsíců) a dospělých pacientů s rekurentním tumorem, u nichž není chirurgická či radiochirurgická léčba proveditelná – je příliš riziková. <sup>[32]</sup>

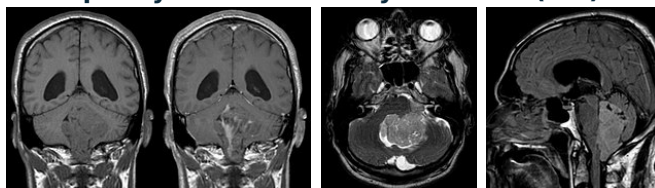
## Prognóza

Není příliš dobrá, zejména vzhledem k lokalizaci tumoru, která je často chirurgicky těžce dostupná. Na prognóze se primárně podílí:

1. **lokalizace** (nejvíce chirurgicky náročné jsou ty ve IV. komoře),
2. **anaplastická forma onemocnění,**
3. **parciální resekce.**

Pravděpodobnost 5letého přežití se u dětí pohybuje kolem 50–70 %, ovšem v případě dostavení **rekurence je mortalita až 90 %**. <sup>[33]</sup>

### Ependymom IV. komory mozkové (MR)



## Diferenciální diagnostika

Následujících pět onemocnění se často s ependymomem zaměňují, jsou tedy předeslány základní rozdíly v jejich diagnostice:

1. **medulloblastom** – je velmi podobný ependymomu, obzvláště vzhledem k lokalizaci (IV. komora), vyrůstá z vermis, není tolik plastický, není tak častá kalcifikace; <sup>[34]</sup>
2. **papilom chorioidálního plexu** – se u dětí vyskytuje zejména u trigonu laterálních komor a u dospělých nejčastěji ve IV. komoře (jedná se tedy o opačnou typickou lokalizaci než je tomu u ependymomu); <sup>[35]</sup>
3. **sekundární tumor chorioidálního plexu** – na MR velmi podobné, v případě sekundárního tumoru chorioidálního plexu je ale výskyt častější u staších pacientů s historií malignity; <sup>[36]</sup>
4. **glioblastom** – se hůře rozlišuje zejména od intraparenchymálního supratentoriálního ependymomu, glioblastom se častěji vyskytuje u starších pacientů a epicentrem tumoru je bílá hmota mozková; <sup>[37]</sup>
5. **centrální neurocytom** – většinou roste ze *septum pellucidum*. <sup>[38]</sup>

## Odkazy

### Související články

- Astrocytom
- Ependymom (patologie)
- Gliomy mozku
- Spinální nádory
- Nádory CNS
- Oligodendrogliom

### Použitá literatura

- ZEMAN, Miroslav, et al. *Speciální chirurgie*. 2. vydání. Praha : Galén, 2004. 575 s. ISBN 80-7262-260-9.
- ARNAUTOVIĆ, Kenan a Ziya GOKASLAN. *Spinal Cord Tumors*. - vydání. Springer, 2019. 540 s. ISBN 9783319994383.

### Reference

1. VILLANO, J L, C K PARKER a T A DOLECEK. Descriptive epidemiology of ependymal tumours in the United States. *British Journal of Cancer*. 2013, roč. 11, vol. 108, s. 2367-2371, ISSN 0007-0920. DOI: 10.1038/bjc.2013.221 (<http://dx.doi.org/10.1038%2Fbjc.2013.221>).
2. CELANO, Emma, Arsalaan SALEHANI a James G. MALCOLM. Spinal cord ependymoma: a review of the literature and case series of ten patients. *Journal of Neuro-Oncology*. 2016, roč. 3, vol. 128, s. 377-386, ISSN 0167-594X. DOI: 10.1007/s11060-016-2135-8 (<http://dx.doi.org/10.1007%2Fs11060-016-2135-8>).
3. CHAMBERLAIN, Marc C.. Ependymomas. *Current Neurology and Neuroscience Reports*. 2003, roč. 3, vol. 3, s. 193-199, ISSN 1528-4042. DOI: 10.1007/s11910-003-0078-x (<http://dx.doi.org/10.1007%2Fs11910-003-0078-x>).
4. VILLANO, J L, C K PARKER a T A DOLECEK. Descriptive epidemiology of ependymal tumours in the United States. *British Journal of Cancer*. 2013, roč. 11, vol. 108, s. 2367-2371, ISSN 0007-0920. DOI: 10.1038/bjc.2013.221 (<http://dx.doi.org/10.1038%2Fbjc.2013.221>).
5. MALDJIAN, Joseph A. a Rita S. PATEL. Cerebral neoplasms in adults. *Seminars in Roentgenology*. 1999, roč. 2, vol. 34, s. 102-122, ISSN 0037-198X. DOI: 10.1016/s0037-198x(99)80025-x (<http://dx.doi.org/10.1016%2Fs0037-198x%2899%2980025-x>).
6. POPPLETON, H a R J GILBERTSON. Stem cells of ependymoma. *British Journal of Cancer*. 2006, roč. 1, vol. 96, s. 6-10, ISSN 0007-0920. DOI: 10.1038/sj.bjc.6603519 (<http://dx.doi.org/10.1038%2Fs11060-016-2135-8>).
7. TAYLOR, Michael D., Helen POPPLETON a Christine FULLER. Radial glia cells are candidate stem cells of ependymoma. *Cancer Cell*. 2005, roč. 4, vol. 8, s. 323-335, ISSN 1535-6108. DOI: 10.1016/j.ccr.2005.09.001 (<http://dx.doi.org/10.1016%2Fj.ccr.2005.09.001>).
8. MALDJIAN, Joseph A. a Rita S. PATEL. Cerebral neoplasms in adults. *Seminars in Roentgenology*. 1999, roč. 2, vol. 34, s. 102-122, ISSN 0037-198X. DOI: 10.1016/s0037-198x(99)80025-x (<http://dx.doi.org/10.1016%2Fs0037-198x%2899%2980025-x>).
9. CHAMBERLAIN, Marc C.. Ependymomas. *Current Neurology and Neuroscience Reports*. 2003, roč. 3, vol. 3, s. 193-199, ISSN 1528-4042. DOI: 10.1007/s11910-003-0078-x (<http://dx.doi.org/10.1007%2Fs11910-003-0078-x>).
10. RENI, Michele, Gemma GATTA a Elena MAZZA. Ependymoma. *Critical Reviews in Oncology/Hematology*. 2007, roč. 1, vol. 63, s. 81-89, ISSN 1040-8428. DOI: 10.1016/j.critrevonc.2007.03.004 (<http://dx.doi.org/10.1016%2Fj.critrevonc.2007.03.004>).
11. CANCER, International. *WHO Classification of Tumours of the Central Nervous System*. - vydání. International Agency for Research on Cancer, 2007. 309 s. ISBN 9789283224303.
12. VARMA, Adithya, David GIRALDI a Samantha MILLS. Surgical management and long-term outcome of intracranial subependymoma. *Acta Neurochirurgica*. 2018, roč. 9, vol. 160, s. 1793-1799, ISSN 0001-6268. DOI: 10.1007/s00701-018-3570-4 (<http://dx.doi.org/10.1007%2Fs00701-018-3570-4>).
13. FRAZIER, Aletta Ann. Myxopapillary Ependymoma. *RadioGraphics*. 2019, roč. 2, vol. 39, s. 467-467, ISSN 0271-5333. DOI: 10.1148/rg.2019184014 (<http://dx.doi.org/10.1148%2Frg.2019184014>).
14. SCHELLINGER, Kate A., Jennifer M. PROPP a J. Lee VILLANO. Descriptive epidemiology of primary spinal cord tumors. *Journal of Neuro-Oncology*. 2007, roč. 2, vol. 87, s. 173-179, ISSN 0167-594X. DOI: 10.1007/s11060-007-9507-z (<http://dx.doi.org/10.1007%2Fs11060-007-9507-z>).
15. BOCCARDO, M, S TELERA a A VITALI. Tanycytic ependymoma of the spinal cord. Case report and review of the literature. *Neurochirurgia* [online]. 2003, vol. 49, no. 6, s. 605-10, dostupné také z <<https://www.ncbi.nlm.nih.gov/pubmed/14735006>>. ISSN 0028-3770.
16. HOU, Zonggang, Xiaogang TAO a Junting ZHANG. Tanycytic ependymoma of filum terminale: Clinical characteristics and surgical outcomes. *Oncology Letters*. 2018, roč. ?, vol. ?, s. ?, ISSN 1792-1074. DOI:



- 10.3892/ol.2018.9531 (<http://dx.doi.org/10.3892%2Fol.2018.9531>).
17. FUKUSHIMA, Tsuyoshi, Takashi UEDA a Junko HIRATO. RELA fusion-positive ependymoma accompanied by extensive desmoplasia: a case report. *Brain Tumor Pathology*. 2020, roč. 4, vol. 37, s. 159-164, ISSN 1433-7398. DOI: 10.1007/s10014-020-00376-w (<http://dx.doi.org/10.1007%2Fs10014-020-00376-w>).
  18. NEUMANN, Julia E., Michael SPOHN a Denise OBRECHT. Molecular characterization of histopathological ependymoma variants. *Acta Neuropathologica*. 2019, roč. 2, vol. 139, s. 305-318, ISSN 0001-6322. DOI: 10.1007/s00401-019-02090-0 (<http://dx.doi.org/10.1007%2Fs00401-019-02090-0>).
  19. HÜBNER, Jens-Martin, Marcel KOOL a Stefan M PFISTER, et al. Epidemiology, molecular classification and WHO grading of ependymoma. *J Neurosurg Sci* [online]. 2018, vol. 62, no. 1, s. 46-50, dostupné také z <<https://doi.org/10.23736/S0390-5616.17.04152-2>>. ISSN 0390-5616 (print), 1827-1855.
  20. PRINCE, M R a F S CHEW. Ependymoma of the fourth ventricle. *American Journal of Roentgenology*. 1991, roč. 6, vol. 157, s. 1278-1278, ISSN 0361-803X. DOI: 10.2214/ajr.157.6.1950882 (<http://dx.doi.org/10.2214%2Fajr.157.6.1950882>).
  21. PAJTLER, Kristian a Elizabeth GERSTNER. Ependymoma. *Seminars in Neurology*. 2018, roč. 01, vol. 38, s. 104-111, ISSN 0271-8235. DOI: 10.1055/s-0038-1636503 (<http://dx.doi.org/10.1055%2Fs-0038-1636503>).
  22. BAGLEY, Carlos A., Sean WILSON a Karl F. KOTHBAUER. Long term outcomes following surgical resection of myxopapillary ependymomas. *Neurosurgical Review*. 2009, roč. 3, vol. 32, s. 321-334, ISSN 0344-5607. DOI: 10.1007/s10143-009-0190-8 (<http://dx.doi.org/10.1007%2Fs10143-009-0190-8>).
  23. BALASUBRAMANIAM, Srikant, Devendra K TYAGI a Ketan I DESAI, et al. Outcome Analysis in Cases of Spinal Conus Cauda Ependymoma. *J Clin Diagn Res* [online]. 2016, vol. 10, no. 9, s. PC12-PC16, dostupné také z <<https://www.ncbi.nlm.nih.gov/pmc/articles/PMC5072009/?tool=pubmed>>. ISSN 0973-709X (print), 2249-782X.
  24. KHAN, Nickalus R., Matthew VANLANDINGHAM a Thomas O'BRIEN. Primary Seeding of Myxopapillary Ependymoma: Different Disease in Adult Population? Case Report and Review of Literature. *World Neurosurgery*. 2017, roč. ?, vol. 99, s. 812.e21-812.e26, ISSN 1878-8750. DOI: 10.1016/j.wneu.2016.12.022 (<http://dx.doi.org/10.1016%2Fj.wneu.2016.12.022>).
  25. MORIMOTO, Daijiro, Toyohiko ISU a Kyongsong KIM. Surgical treatment for posttraumatic hemorrhage inside a filum terminale myxopapillary ependymoma: a case report and literature review. *European Spine Journal*. 2016, roč. S1, vol. 25, s. 239-244, ISSN 0940-6719. DOI: 10.1007/s00586-016-4521-5 (<http://dx.doi.org/10.1007%2Fs00586-016-4521-5>).
  26. TERAOKA, Tohru, Naoki KATO a Takuya ISHII. Spontaneous Hemorrhage of a Spinal Ependymoma in the Filum Terminale Presenting with Acute Cauda Equina Syndrome: Case Report. *NMC Case Report Journal*. 2016, roč. 3, vol. 3, s. 91-95, ISSN 2188-4226. DOI: 10.2176/nmccrj.cr.2015-0295 (<http://dx.doi.org/10.2176%2Fnmccrj.cr.2015-0295>).
  27. RIVIERE, M, S OUESLATI a J PHILIPPON, et al. [Ependymoma of the intradural filum terminale in adults. 20 cases]. *Neurochirurgie* [online]. 1990, vol. 36, no. 2, s. 96-107, dostupné také z <<https://www.ncbi.nlm.nih.gov/pubmed/2164165>>. ISSN 0028-3770.
  28. ARNAUTOVIĆ, Kenan a Ziya GOKASLAN. *Spinal Cord Tumors*. - vydání. Springer, 2019. 540 s. ISBN 9783319994383.
  29. ARDERN-HOLMES, Simone, Gemma FISHER a Kathryn NORTH. Neurofibromatosis Type 2. *Journal of Child Neurology*. 2016, roč. 1, vol. 32, s. 9-22, ISSN 0883-0738. DOI: 10.1177/0883073816666736 (<http://dx.doi.org/10.1177%2F0883073816666736>).
  30. TAO, Xiao-Gang, Zong-Gang HOU a Shu-Yu HAO. Two Cases of Spinal Tanycytic Ependymoma Associated with Neurofibromatosis Type 2. *Chinese Medical Journal*. 2017, roč. 7, vol. 130, s. 872-873, ISSN 0366-6999. DOI: 10.4103/0366-6999.202732 (<http://dx.doi.org/10.4103%2F0366-6999.202732>).
  31. PAJTLER, Kristian W., Stephen C. MACK a Vijay RAMASWAMY. The current consensus on the clinical management of intracranial ependymoma and its distinct molecular variants. *Acta Neuropathologica*. 2016, roč. 1, vol. 133, s. 5-12, ISSN 0001-6322. DOI: 10.1007/s00401-016-1643-0 (<http://dx.doi.org/10.1007%2Fs00401-016-1643-0>).
  32. RUDÀ, Roberta, Guido REIFENBERGER a Didier FRAPPAZ. EANO guidelines for the diagnosis and treatment of ependymal tumors. *Neuro-Oncology*. 2017, roč. 4, vol. 20, s. 445-456, ISSN 1522-8517. DOI: 10.1093/neuonc/nox166 (<http://dx.doi.org/10.1093%2Fneuonc%2Fnox166>).
  33. SMITH, Alice Boyd, James G. SMIRNIOTOPOULOS a Iren HORKANYNE-SZAKALY. From the Radiologic Pathology Archives: Intraventricular Neoplasms: Radiologic-Pathologic Correlation. *RadioGraphics*. 2013, roč. 1, vol. 33, s. 21-43, ISSN 0271-5333. DOI: 10.1148/rg.331125192 (<http://dx.doi.org/10.1148%2Frg.331125192>).
  34. BEHARI, Sanjay, Awadhesh Kumar JAISWAL a Sushila JAISWAL. Choroid plexus papilloma in children: Diagnostic and surgical considerations. *Journal of Pediatric Neurosciences*. 2009, roč. 1, vol. 4, s. 10, ISSN 1817-1745. DOI: 10.4103/1817-1745.49100 (<http://dx.doi.org/10.4103%2F1817-1745.49100>).
  35. PARK, Sung Hye, Heum Rye PARK a Je G CHI. Papillary ependymoma: its differential diagnosis from choroid plexus papilloma. *Journal of Korean Medical Science*. 1996, roč. 5, vol. 11, s. 415, ISSN 1011-8934. DOI: 10.3346/jkms.1996.11.5.415 (<http://dx.doi.org/10.3346%2Fjkms.1996.11.5.415>).
  36. ESCOTT, Edward J.. A Variety of Appearances of Malignant Melanoma in the Head: A Review. *RadioGraphics*. 2001, roč. 3, vol. 21, s. 625-639, ISSN 0271-5333. DOI: 10.1148/radiographics.21.3.g01ma19625 (<http://dx.doi.org/10.1148%2Fradiographics.21.3.g01ma19625>).
  37. LOUIS, David N., Arie PERRY a Guido REIFENBERGER. The 2016 World Health Organization Classification of Tumors of the Central Nervous System: a summary. *Acta Neuropathologica*. 2016, roč. 6, vol. 131, s. 803-820, ISSN 0001-6322. DOI: 10.1007/s00401-016-1545-1 (<http://dx.doi.org/10.1007%2Fs00401-016-1545-1>).
  38. KOELLER, Kelly K. a Glenn D. SANDBERG. From the Archives of the AFIP. *RadioGraphics*. 2002, roč. 6, vol. 22, s. 1473-1505, ISSN 0271-5333. DOI: 10.1148/rg.226025118 (<http://dx.doi.org/10.1148%2Frg.226025118>).