

Fascia cervicalis

Krční fascie je tvořena třemi listy: *lamina superficialis*, *pretrachealis* et *prevertebralis*.

Lamina superficialis fascie cervicalis

Rozsah: *mandibula*, *processus mastoideus*, krajina týlní – ventrální plocha *manubrium sterni*, *klavikula*, *acromion*. Kaudálně přechází plynule v povrchovou fascii hrudníku a fascii deltového svalu.

Průběh:

- Je uložena za *m. platysma*;
- Obaluje *musculus sternocleidomastoideus* a *musculus trapezius*, přičemž je v jeho rozsahu pojmenována jako *fascia nuchae*;
- Srůstá s jazykou.

Lamina pretrachealis fascie cervicalis

Rozsah: *os hyoideum* – po *musculi infrahyoidei* na dorzální plochu *manubrium sterni*. Laterálně od *musculus omohyoideus* přechází v *lamina superficialis fascie cervicalis*.

Průběh:

- Odstupuje z ní *vagina carotica*.

Lamina prevertebralis fascie cervicalis

Rozsah: pokrývá prevertebrální svaly a *musculi scaleni*.

Odkazy

Související články

- Svaly krku

Použitá literatura

- ČIHÁK, Radomír. *Anatomie I*. 2. vydání. Praha : Grada, 2001. 516 s. ISBN 978-80-7169-970-5.

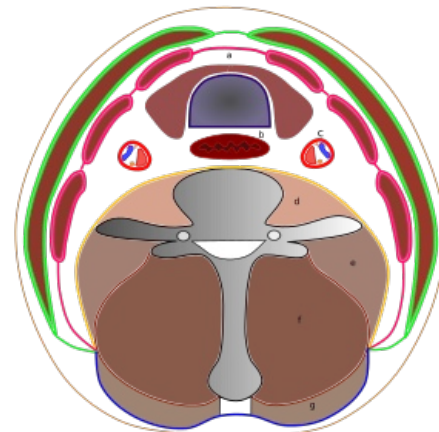


Schéma krční fascie: a) *glandula thyroidea* a *trachea*; b) *oesophagus*; c) *vagina carotica*; d) *musculus longus coli*; e) *mm. scaleni*; f) skupina hlubokých šíjových svalů; g) *musculus trapezius*.

Zelená – *lamina superficialis fasciae cervicalis* (s *mm. sternocleidomastoidei*);
růžová – *lamina pretrachealis fasciae cervicalis* (svaly – zepředu dozadu – *m. sternohyoideus*, *m. sternothyroideus*, *m. omohyoideus*); žlutá – *lamina prevertebralis fasciae cervicalis*; modrá – *fascia nuchae*.