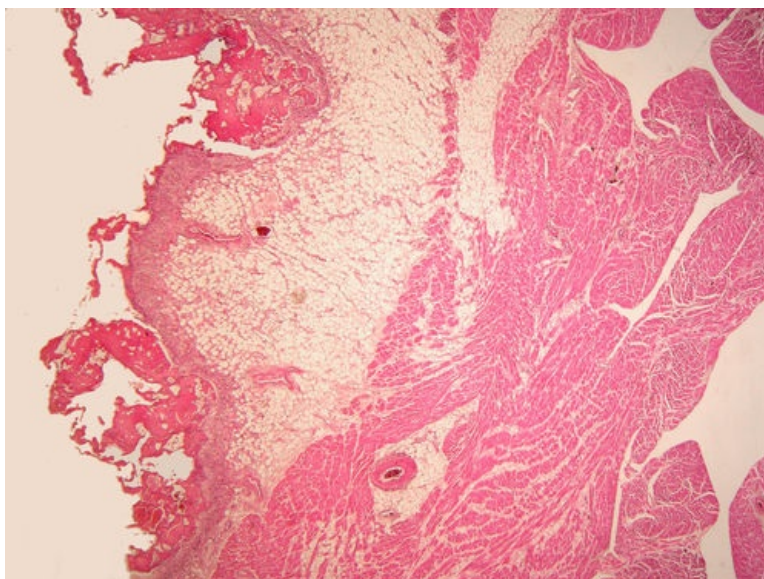
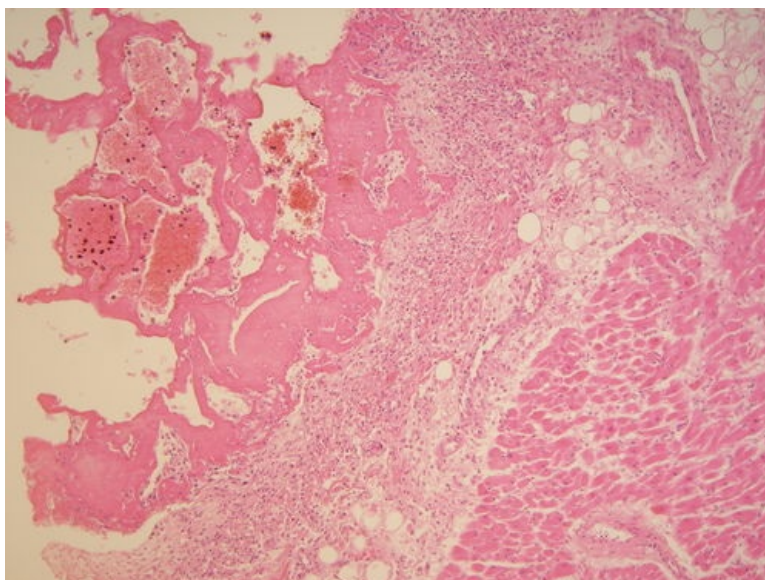


Fibrinózní perikarditis (preparát)

Přehledné zobrazení



Zvětšení



Fibrinózní perikarditis je zánět osrdečníku s fibrinovými nálety na povrchu. Klinicky se projevuje třecím šelestem při poslechu srdce.

Histologie

 Podrobnější informace naleznete na stránce *Histologie srdce*.

Příčiny

Mezi příčiny fibrinózní perikarditidy patří:

- infarkt myokardu,
- urémie,
- některé viry (coxsackie),
- revmatická horečka,
- systémové choroby pojiva – *lupus erythematoses*,
- poradiační poškození,
- reakce po srdečních operacích s perikardiotomií,
- perikarditidy bez známé příčiny.

Makroskopie

Oba listy osrdečníku jsou pokryty **fibrinovými nálety**, které způsobují matný až drsný (třásnitý) vzhled povrchu. V těžkých případech může být vrstva fibrinu až několik milimetrů silná, slepující oba listy.

Mikroskopie

Na epikardiálním povrchu se nachází amorfní, silně eosinofilní hmoty tvořené fibrinem a smíšená zánětlivá celulizace (neutrofily, makrofágy, lymfocyty). Ze strany epikardu je při hojení patrné prorůstání fibroblastů a kapilár granulační tkáně (organizace).

Prognóza a komplikace

V průběhu hojení fibrinózní perikarditidy mohou vznikat **vazivové srůsty** mezi oběma perikardiálními listy. Srůsty mohou být ložiskové nebo difúzní a vedou k částečné nebo kompletní obliteraci perikardiální dutiny. Často bývají přítomny i dystrofické kalcifikace.^[1]

Odkazy

Související články

- Perikarditida (patologie)

Externí odkazy

- Fibrinózní perikarditida (virtuální databáze) (<http://www.patologie.info/vip/preparat.php?detail=346>)

Reference

- BRYCHTOVÁ, Svetlana a Alice HLOBILKOVÁ. *Histopatologický atlas*. 1. vydání. Praha : Grada, 2008. 112 s. ISBN 978-80-247-1650-3.

Použitá literatura

- POVÝŠIL, Ctibor, Ivo ŠTEINER a Jan BARTONÍČEK, et al. *Speciální patologie*. 2. vydání. Praha : Galén, 2007. 430 s. ISBN 978-807262-494-2.
- BRYCHTOVÁ, Svetlana a Alice HLOBILKOVÁ. *Histopatologický atlas*. 1. vydání. Praha : Grada, 2008. 112 s. ISBN 978-80-247-1650-3.