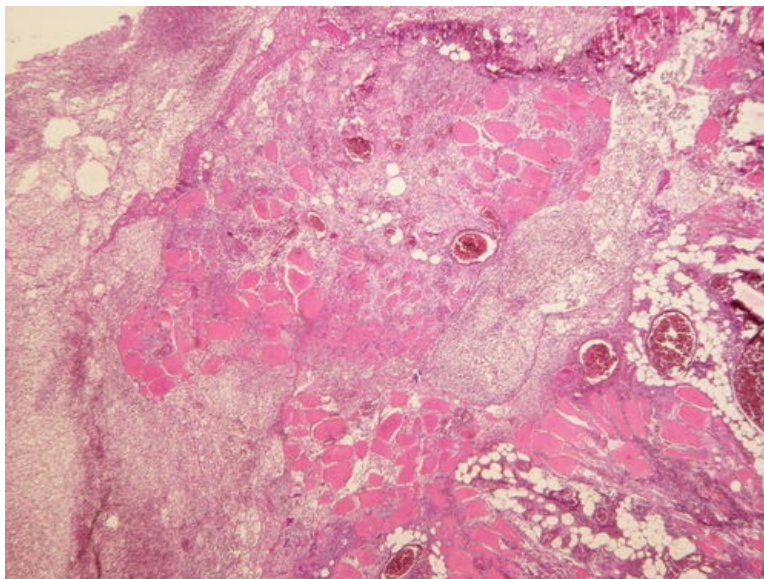
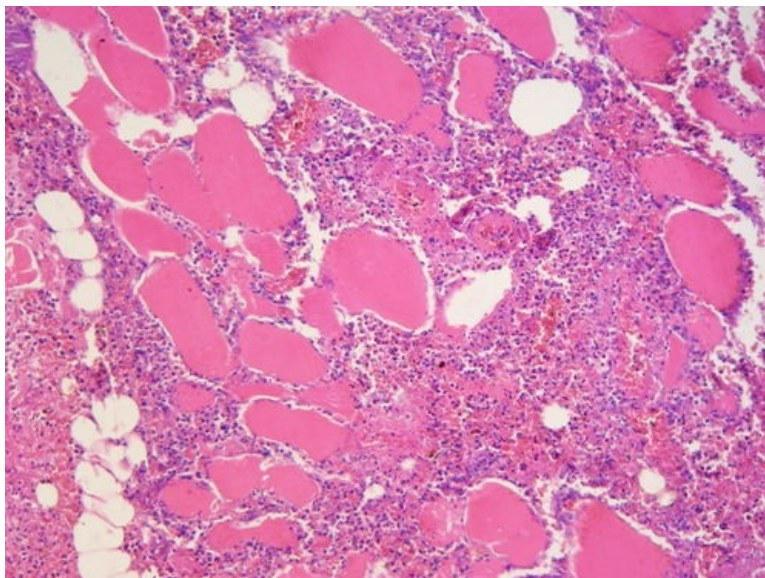


Flegmóna kosterního svalu (preparát)

Přehledné zobrazení



Zvětšení



Flegmóna je hnisavý intersticiální neohraničený zánět.

Histologie

 Podrobnější informace naleznete na stránce *Sval kosterní (preparát)*.

Příčina

Nejčastější příčinou vzniku flegmóny jsou hemolytické streptokoky, které produkují fibrinolytické enzymy.

Makroskopie

Tkáň jsou **edematózní**, jakoby **povařené**, prostoupené řídkým nažloutlým, žlutozeleným až hnědavým exsudátem.

Mikroskopie

Pojivo a tuková tkáň mezi vlákny příčně pruhované svaloviny jsou nepravidelně prostoupeny **neutrofily**. Zánět není ostře ohraničen.

Odkazy

Související články

- Záněty exsudativní intersticiální

Externí odkazy

- Flegmóna (virtuální preparát) (<http://www.patologie.info/vip/preparat.php?detail=362>)

Použitá literatura

- POVÝŠIL, Ctibor, Ivo ŠTEINER a Jan BARTONÍČEK, et al. *Speciální patologie*. 2. vydání. Praha : Galén, 2007. 430 s. ISBN 978-807262-494-2.