

# Fluidotorax (interní propedeutika)

Jedná se o přítomnost tekutiny v pleurální dutině.

Rozložení tekutiny je ovlivněné gravitací a elasticitou plic. Největší elasticita je mezi skapulární a přední axilární čarou, proto tam nejčastěji najdeme nejvíce výpotku. Vlivem gravitace se tekutina nachází hlavně v kostofrenickém úhlu.

## Druhy tekutiny

- exsudát – tvar paraboly s vrcholem v axile, čára klesá směrem ke sternu a k páteři – **Damoiseauova čára**
- transsudát
- hnis – empyém
- krev – hemothorax
- chylothorax

## Pohled

- *expansio hemithoracis* – roztáhnutí poloviny hrudníku, viditelné u hubených lidí
- menší dýchací pohyby

## Poklep

- ztemnělý až temný
- horní hranice nebývá ostrá – důsledek postupného úbytku tekutiny kraniálním směrem
- nad horní hranicí – bubínkový – **Škodův pokleповý tón**

## Poslech

- nad výpotkem oslabený, nad bazemi až neslyšitelný
- při horní hranici výpotku kompresivní
- fremitus a bronchofonie – oslabené až vymizelé

Fyzikálně jsme schopní prokázat fluidotorax až při objemu 200–400 ml.

 Podrobnější informace naleznete na stránce *Fluidothorax*.

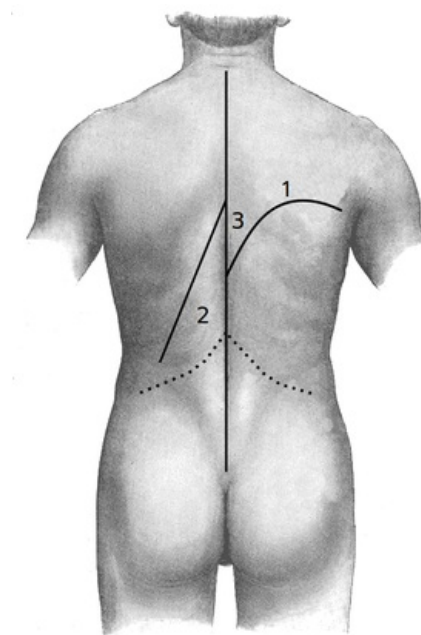
## Odkazy

### Související články

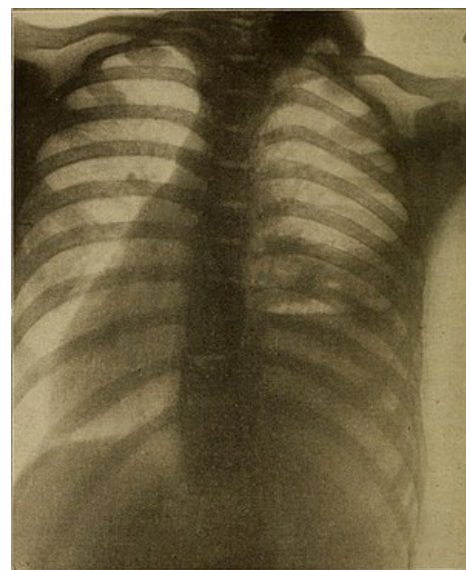
- Vyšetření hrudníku z pohledu pneumologa
- Základní plicní syndromy
- Pleurální výpotek

### Použitá literatura

- CHROBÁK, Ladislav, et al. *Propedeutika vnitřního lékařství*. 2. vydání. Praha : GRADA Publishing, 2007. 243 s. ISBN 978-80-247-1309-0.



Damoiseauova čára (linie č. 1)



Damoiseauova čára – rtg