

Foramen humerotricipitale

Foramen humerotricipitale neboli **foramen quadrilaterum** je čtyřúhelníkový otvor komunikující s axilou.

Ohraničení:

- kraniálně: m. teres minor,
- kaudálně: m. teres major,
- mediálně: caput longum m. tricipitis brachii,
- laterálně: humerus (collum chirurgicum humeri).

Obsah:

- a. et v. circumflexa humeri post.,
- n. axillaris.

Odkazy

Související články

- Foramen omotricipitale

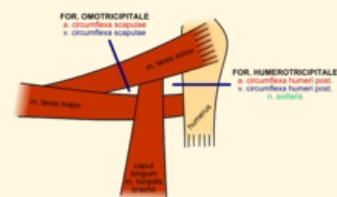
Externí odkazy

- HOLEK, Martin. *Topografie horní a dolní končetiny : Multimediální podpora výuky klinických a zdravotnických oborů* [online]. Portál 3. lékařské fakulty UK [online], ©2010. Poslední revize 23.11.2011, [cit. 26.11.2011]. ISSN 1804-3143. <<http://portal.lf3.cuni.cz/clanky.php?aid=49>>.

Zdroj

- PASTOR, Jan. *Langenbeck's medical web page* [online]. [cit. 2009]. <<https://langenbeck.webs.com/>>.

Foramen humerotricipitale



*Topografie for. omotricipitale a
for. humerotricipitale
pravostranně (pohled zezadu)*

Ohraničení m. triceps brachii
mediálně

Ohraničení humerus
laterálně

Ohraničení m. teres minor
kraniálně

Ohraničení m. teres major
kaudálně

Obsah a. et v. circumflexa
humeri post.,
n. axillaris