

# Fundoskopické změny

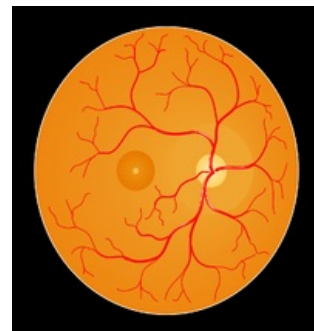


**Fundoskopické změny** jsou změny na očním pozadí viditelné při vyšetření oftalmoskopem.

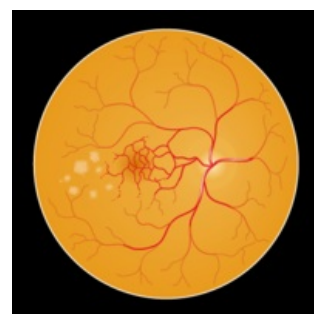## Odkazy

### Související články

- Oční pozadí



Obraz fyziologického očního pozadí



Obraz očního pozadí s makulární degenerací, která je způsobena hromaděním produktů metabolismu, a způsobuje tak postižení žluté skvrny