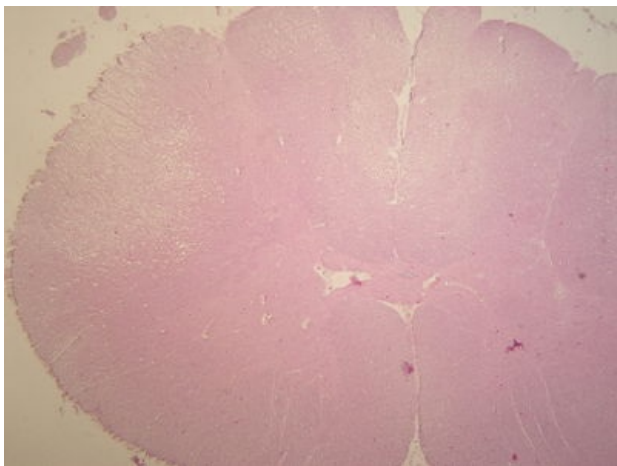
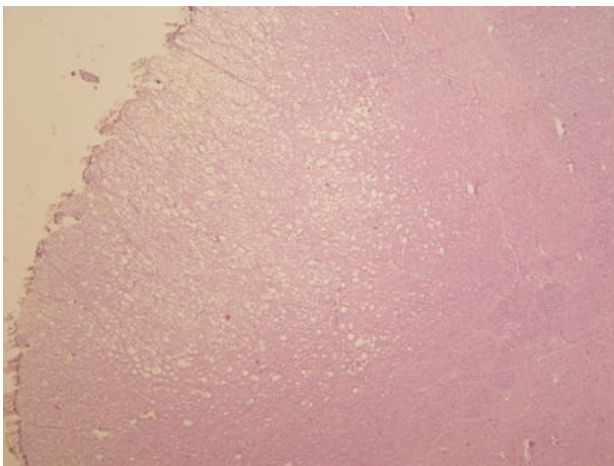


Funikulární myelopatie (preparát)

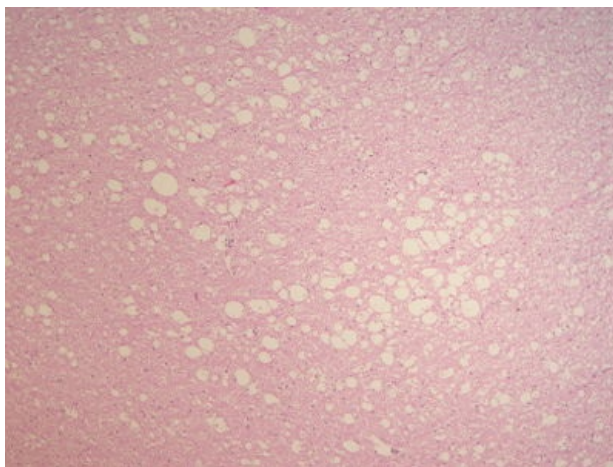
Přehledné zobrazení



Zvětšení



Detail



Článek neobsahuje vše, co by měl.

Můžete se přidat k jeho autorům ([https://www.wikiskripta.eu/index.php?title=Funikul%C3%A1rn%C3%AD_myelopatie_\(prepar%C3%A1t\)&action=history](https://www.wikiskripta.eu/index.php?title=Funikul%C3%A1rn%C3%AD_myelopatie_(prepar%C3%A1t)&action=history)) a jej.

O vhodných změnách se lze poradit v diskusi.

Histologie

 Podrobnější informace naleznete na stránce *Mícha (preparát)*.

Příčina

Avitaminóza B12 charakterizovaná degenerací zadních míšních provazců a laterálního kortikospinálního traktu. Součást perniciózní anemie

Patogeneze

Makroskopie

Mikroskopie

Vakuolizace myelinu a axonů. Postupná demyelinizace s rozpadem axonů a následnou astrocytózou.

Diferenciální diagnostika

(nemusí být vždy)

Prognóza a komplikace

Výskyt

(pohlaví, věk, predispozice)

Odkazy

Související články

- Medulla spinalis

Externí odkazy

- Funikulární myelopatie – sy Risienův Rasselův - (virtuální preparát) (<http://www.patologie.info/vip/preparat.php?detail=229>)

Reference

Použitá literatura

- POVÝŠIL, Ctibor, Ivo ŠTEINER a Jan BARTONÍČEK, et al. *Speciální patologie*. 2. vydání. Praha : Galén, 2007. 430 s. ISBN 978-807262-494-2.
- BRYCHTOVÁ, Svetlana a Alice HLOBILKOVÁ. *Histopatologický atlas*. 1. vydání. Praha : Grada, 2008. 112 s. ISBN 978-80-247-1650-3.