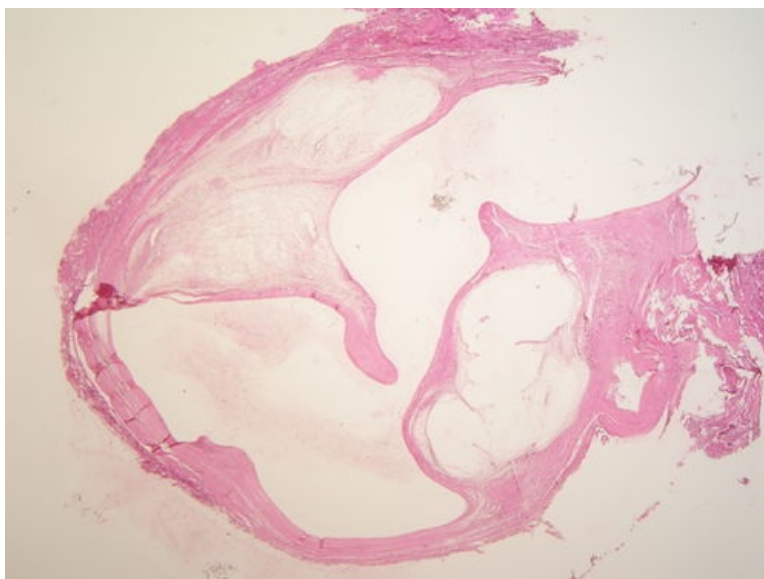
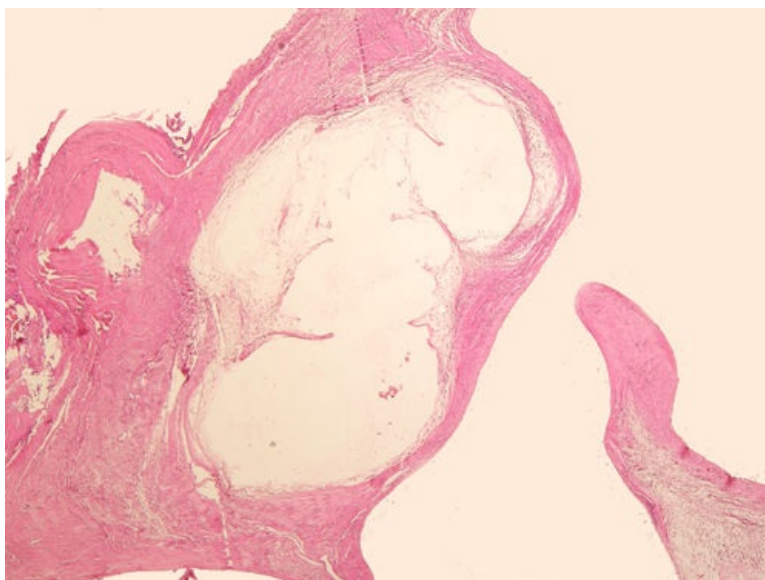


# Ganglion (preparát)

Přehledné zobrazení



Zvětšení



## Článek neobsahuje vše, co by měl.

Můžete se přidat k jeho autorům ([https://www.wikiskripta.eu/index.php?title=Ganglion\\_\(prepar%C3%A1t\)&action=history](https://www.wikiskripta.eu/index.php?title=Ganglion_(prepar%C3%A1t)&action=history)) a jej.

O vhodných změnách se lze poradit v diskusi.

Ganglion je synoviální váček vyplněný gelatinózní hmotou v blízkosti **kloubu** či **šlachy**, obvykle jí předchází trauma.

## Histologie

### Příčina

Úrazy, dlouhodobé namáhání – např. gymnasti.

## Patogeneze

Vzniká postupnou **myxoidní přeměnou kolagenního vaziva** – fibroblasty roztlačovány množící se hmotou mezenchymového hlenu, část z nich zaniká.

## Makroskopie

Ganglion je **tuhý mobilní útvar v podkoží**, obvykle spojen s kloubem dlouhou stopkou. Nejčastějším místem jeho výskytu jsou ganglia na zápěstí (dorzálně i palmárně), ganglia šlachové pochvy flexoru, na prstech jako digitální mucinózní pseudocysta, vzácně v místě interoseálních ganglií.

## Mikroskopie

Cystická léze v podkoží, obsahuje myxoidně změněné vazivo.

## Diferenciální diagnostika

(nemusí být vždy)

## Prognóza a komplikace

Spontánní regrese je častá, někdy nudná chirurgická excize. Může recidivovat.

## Odkazy

### Související články

- Ganglion

### Externí odkazy

- Ganglion - (virtuální preparát) (<http://www.patologie.info/vip/preparat.php?detail=192>)

## Reference

### Použitá literatura

- POVÝŠIL, Ctibor, Ivo ŠTEINER a Jan BARTONÍČEK, et al. *Speciální patologie*. 2. vydání. Praha : Galén, 2007. 430 s. ISBN 978-807262-494-2.
- BRYCHTOVÁ, Svetlana a Alice HLOBILKOVÁ. *Histopatologický atlas*. 1. vydání. Praha : Grada, 2008. 112 s. ISBN 978-80-247-1650-3.