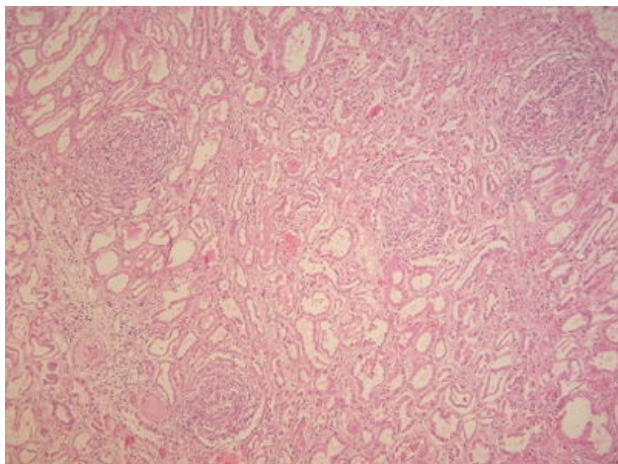
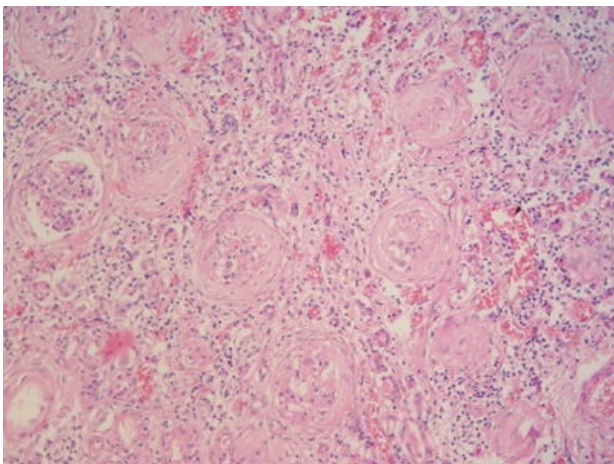


Glomerulonefritis rychle progredující (preparát)

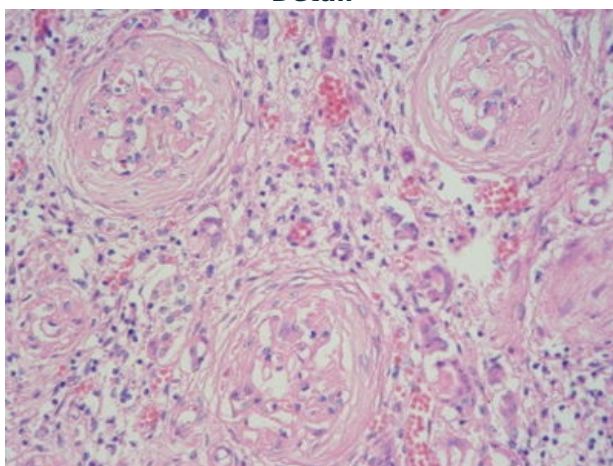
Přehledné zobrazení



Zvětšení



Detail



Histologie

 Podrobnější informace naleznete na stránce *Ledvina (histologický preparát)*.

Příčina

Rychle progredující glomerulonefritidy (**RPGN**) představují klinicko–patologický syndrom, který je charakterizovaný **rychlým poklesem renální funkce**. Jedná se o nesourodou skupinu onemocnění. Mezi RPGN lze řadit:

- **ANCA–pozitivní glomerulonefritidu** a další glomerulonefritidy v rámci systémových vaskulitid,
- **anti–GBM glomerulonefritida**,
- jakékoli glomerulonefritidy mohou vyvinout morfologické a klinické projevy RPGN (např. **IgA**, **poststreptokoková**, **membranoproliferativní** apod.).

Patogeneze

Způsobeno **akutním poškozením kapilárních klíčků glomerulů**. Z morfologického hlediska se jedná o proliferativní glomerulonefritidy. Klinicky se projeví nefritickým syndromem.

Makroskopie

Ledviny bývají zvětšené a bledé. Na povrchu mají drobné hemoragie.

Mikroskopie

RPGN se projevuje **zvýšenou bunečností glomerulů** a **expanzí mesangia**. Následkem těchto změn dochází ke zmenšení prostoru lumen kapilárních klíčků trsu. Typickým znakem je tvorba tzv. **srpků**, které vznikají jako obraz **extrakapilární proliferaci**. Srpky podléhají fibrózním změnám a stavají se jizvou (ireverzibilní změna).

Odkazy

Související články

- Rychle progredující glomerulonefritida
- Akutní glomerulonefritida
- Akutní selhání ledvin

Externí odkazy

- Glomerulonefritida rychle progredující - (virtuální preparát) (<http://www.patologie.info/vip/preparat.php?detail=393>)

Reference

Použitá literatura

- POVÝŠIL, Ctibor, Ivo ŠTEINER a Jan BARTONÍČEK, et al. *Speciální patologie*. 2. vydání. Praha : Galén, 2007. 430 s. ISBN 978-807262-494-2.
- BRYCHTOVÁ, Svetlana a Alice HLOBILKOVÁ. *Histopatologický atlas*. 1. vydání. Praha : Grada, 2008. 112 s. ISBN 978-80-247-1650-3.