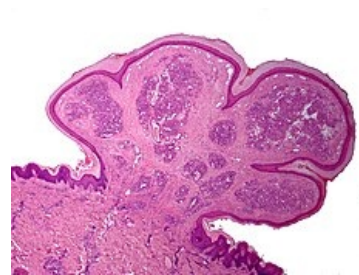


Granuloma pyogenicum

Granuloma pyogenicum benigní mezenchymální nádor, tvořený zejména granulační tkání. Nazývá se též *lobulární kapilární hemangiom*. Vyrůstá rychle a mívá červenou barvu. Bývá exulcerovaný. Vzniká v měkkých tkáních po menším traumatu a vniknutí mikroorganismu. Léčí se chirurgicky. Je zdroj epistaxe. Nacházíme ho v klenbě nazofaryngu. Maligní varianty, angiosarkomy, jsou vzácné.



Granuloma pyogenicum

Odkazy

Související články

- Hemangiom

Použitá literatura

- LIŠKA, Karel. *Orofaciální patologie*. 1. vydání. Praha : Avicenum, 1983. 159 s.
- POVÝŠIL, Ctibor. *Speciální patologie*. 1. vydání. Praha : Galén, 2007. 430 s. ISBN 978-80-7262-494-2.