

Gravesova-Basedowova nemoc

Gravesova-Basedowova nemoc je **autoimunitní** onemocnění štítné žlázy provázené její nadměrnou funkcí. Je **nejčastější** příčinou **hypertyreózy** a postihuje 4–5 krát^[1] **častěji ženy** spíše mladšího věku.

Patogeneze

V těle se tvoří **protilátky proti TSH receptoru**, které po navázání způsobují jeho **aktivaci**. Dochází tak ke zvýšené produkci hormonů štítné žlázy (T3 a T4). Ty samé protilátky se mohou vázat také na antigeny v **retrobulbárním prostoru** (způsobující endokrinní orbitopatii), v **podkoží bérců** (pretibiální myxedém) a **na rukách a nohách** (akropachie).

Příznaky

- **struma** – **difúzní**, měkká, bohatě vaskularizovaná (při poslechu mohou být slyšet **šelesty**), u starších pacientů tvorba uzlů
- příznaky **tyreotoxikózy**
 - 🧠 nervozita, 🧠 nesoustředěnost
 - 🌡️ zvýšená teplota, 🧴 pocení, 🌡️ intolerance tepla, 🧘 úbytek váhy, 🍽️ zvýšená chuť k jídlu
 - zvýšená aktivace sympatiku – 🧘 tachykardie, 🧘 palpitace, 🧘 dysrytmie, 🧘 hypertenze
 - 🧘 zvýšená motilita GIT, 🧘 průjemy
 - 🧘 hyperreflexie, 🧘 jemný třes rukou
 - proximální 🧘 myopatie – svalová slabost a atrofie především pletencového svalstva
 - **osteoporóza**
- endokrinní orbitopatie
 - otok měkkých tkání za bulbem způsobí 🧘 **exoftalmus**
 - aktivace sympatiku zvýší tonus m. levator palpebrae sup., vážne pohyb víček dolů (Graefeho příznak)
 - **lagoftalmus** (nedovírání víček) způsobuje vysychání rohovky a její eroze
 - postižení očních svalů – 🧘 **diplopie**
 - komprese nervus opticus může způsobit až slepotu
- **pretibiální myxedém** – vzácný příznak, jedná se o podkožní edém s následnou fibrotizací a porušeným odtokem lymfy
- 🧘 **akropachie** – paličkovité zduření posledních článků prstů rukou a nohou, otok nehtových lůžek

Pozn. Starší lidé mají vyjádřeny spíše oběhové příznaky a tzv. apatetickou formu (apatie, snížená psychická reaktivita).

Diagnostika

- zvýšené sérové hodnoty **ft3, ft4**, **snížená hladina TSH** (norma 0,3–4,2 mIU/l)
- přítomnost protilátek proti TSH-receptorům
- zkrácení reflexu Achillovy šlachy
- ultrazvuk štítné žlázy (snížená echogenita) a retroorbitálního prostoru

Diferenciální diagnostika

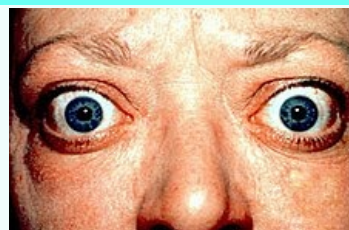- jiné příčiny hypertyreózy (např. **toxický adenom**)
- jiné příčiny protruze bulbů (především u jednostranné vyloučit tumor)

Léčba

- tyreostatika **thiamazol**, **propylthiouracil** blokují tyreoidální peroxidázu (závažný nežádoucí účinek je **agranulocytóza**,

Gravesova-Basedowova choroba

Graves' disease



Oboustranný exoftalmus

Rizikové faktory HLA-B8, -DR3

Patogeneze protilátky proti TSH receptorům

Klinický obraz **tyreotoxikóza**, struma, orbitopatie, dermatopatie

Diagnostika ↑ft3, ↑ft4; ↓TSH

Léčba **thiamazol**, propylthiouracil, thyreoidektomie

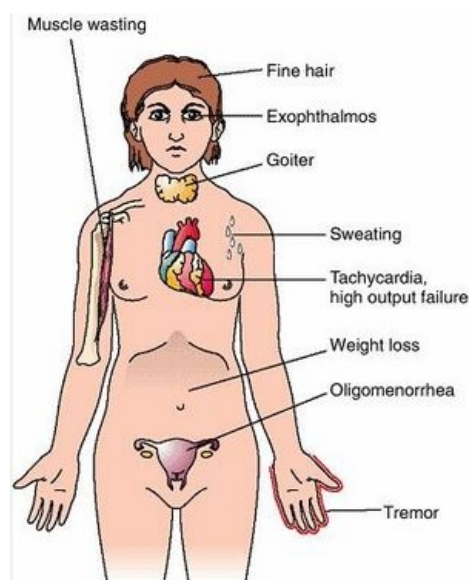
Komplikace tyreotoxická krize

Klasifikace a odkazy

MKN E05.0 (<https://mkn10.uzis.cz/prohlizec/E05.0>)

MedlinePlus 000358 (<https://medlineplus.gov/ency/article/000358.htm>)

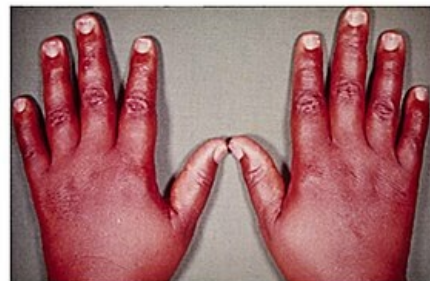Medscape 120619 (<https://emedicine.medscape.com/article/120619-overview>)



Tyreotoxický syndrom

vyskytující se u méně než 1 ‰ léčených)^[1]

- **β-blokátory** ke zmírnění hyperkinetické cirkulace
- **thyreoidektomie** při intoleranci tyreostatik, mechanickém útlaku a u žen plánujících graviditu, komplikace operace: odstranění příštítných tělísek (hypoparatyreóza), poranění *n. laryngeus recurrens*
- **radiojod** (¹³¹I) je-li operace kontraindikována
- orbitopatie většinou ustoupí při zmenšení strumy tyreostatickou léčbou, pokud se však oční obtíže zhorší podáváme **kortikoidy**



Odkazy

Související články

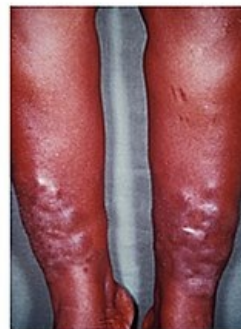- Hormony štítné žlázy
- Hypertyreóza, Tyreotoxická krize
- Endokrinní orbitopatie
- Onemocnění štítné žlázy
- Gravesova-Basedowova nemoc/kazuistika

Zdroj

- PASTOR, Jan. *Langenbeck's medical web page* [online]. [cit. 2010-05-19]. <<http://langenbeck.webs.com>>.

Reference

1. PAVEL, Klener, et al. *Vnitřní lékařství*. 4. vydání. Praha : Galén, 2011. 1174 s. s. 943-945. ISBN 978-80-7262-857-5.



Akropachie na rukou a pretibiální myxedém