

Guyonův kanál

Guyonův kanál (*canalis ulnaris*) nalezneme na ulnární straně ruky distálně od *canalis carpi*.

Ohraničení:

- **proximálně:** *hiatus proximalis* (otvor v *lig. carpi palmare*, přibližně v úrovni proximálního okraje *os pisiforme*, kterým prochází *n. et vasa ulnaria* zpod povrchové fascie předloktí do podkoží). Povrchový okraj otvoru je zesílen v tzv. *crus superficiale*, hlubší okraj ohraničuje *crus profundum*;
- **distálně:** *hiatus distalis* (pod vazivovým obloučkem spojujícím začátek *m. flexor digiti minimi* na *hamulus ossis hamati* se začátkem *m. abductor digiti minimi* na *os pisiforme*), v tomto otvoru se zanořují *r. profundus n. ulnaris* a *rr. profundus vasorum ulnarium* do hloubky, zatímco *r. superficialis n. ulnaris* a *rr. superficiales vasorum ulnarium* běží přes tento oblouček dále distálně ke IV. a V. prstu;
- **ulnárně:** *os pisiforme*, dále distálně i začátky hypotenarových svalů;
- **radiálně:** *hamulus ossis hamati*;
- **dno:** *retinaculum musculorum flexorum* (odděluje Guyonův kanál od karpálního tunelu), *lig. pisohamatum et pisometacarpale*;
- **strop:** podkožní vazivo, dále distálně *m. palmaris brevis*.

Obsah:

- ***n. ulnaris et vasa ulnaria*** (běží tedy Guyonovým kanálem nad *lig. carpi transversum* – mimo karpální kanál).

Odkazy

Související články

- Topografická anatomie ruky a prstů: foveola radialis, canalis carpi, Guiotův prostor, Kanavelův prostor
- Syndroma canalis Guyoni

Externí odkazy

- HOLEK, Martin. *Topografie horní a dolní končetiny : Multimediální podpora výuky klinických a zdravotnických oborů* [online]. Portál 3. lékařské fakulty UK [online], ©2010. Poslední revize 23.11.2011, [cit. 26.11.2011]. ISSN 1804-3143. <<http://portal.lf3.cuni.cz/clanky.php?aid=49>>.

Zdroj

- PASTOR, Jan. *Langenbeck's medical web page* [online]. [cit. 17.04.2010]. <<http://langenbeck.webs.com>>.

canalis ulnaris

Guyonův kanál

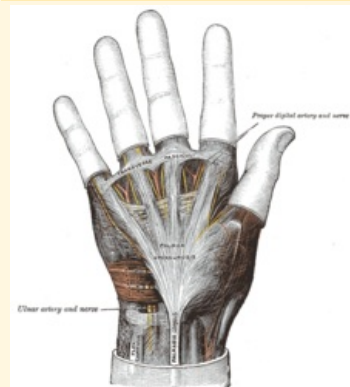


Schéma Guyonova kanálu

Ohraničení mediálně	<i>os pisiforme</i>
Ohraničení laterálně	<i>hamulus ossis hamati</i>
Ohraničení dorzálně	podkožní vazivo
Ohraničení ventrálně	<i>retinaculum musculorum flexorum</i>
Ohraničení proximálně	<i>hiatus proximalis</i>
Ohraničení distálně	<i>hiatus distalis</i>
Obsah	<i>n. ulnaris et vasa ulnaria</i>