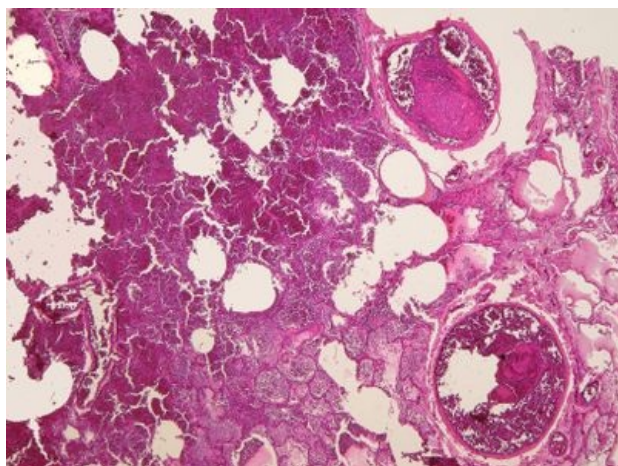
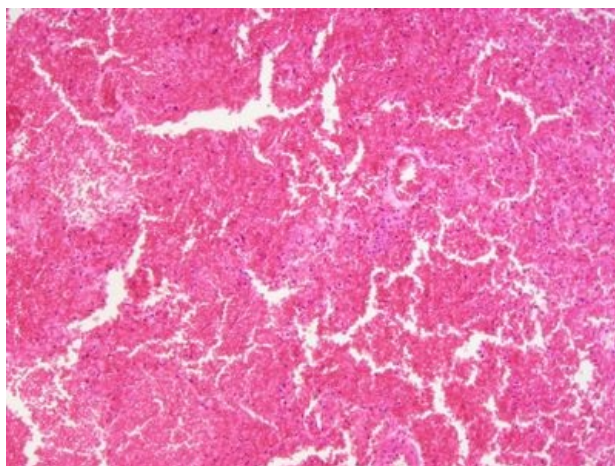


Hemoragický infarkt plic (preparát)

Přehledné zobrazení



Zvětšení



Hemoragický infarkt plic je hemoragická nekróza plic vzniklá nejčastěji v důsledku předchozí ischemie z uzávěru periferní větve *arteria pulmonalis* embolem (nejčastěji tromboembolem) při současném městnání krve v malém oběhu (srdeční insuficience při selhávání levého srdce). Přibližně v 75 % jsou postiženy dolní laloky.

Histologie

 Podrobnější informace naleznete na stránce *Plíce (preparát)*.

Makroskopie

Ložisko je nevzdušné, tužší, klínovitého tvaru s bazí v oblasti pleury a hrotem směřujícím k hilu plic. Barva se časem mění od červenomodré v první fázi, přes hnědočervenou (kvůli hemosiderinu) až po šedobílou jizvu. Nad ložiskem bývá přítomna fibrinózní pleuritida (pleura zkalená, se šedorůžovými nálety fibrinu).

Mikroskopie

Nekrotická alveolární septa jsou stínovitě zachována a alveoly jsou vyplněny erytrocyty. Na hranici nekrózy a zdravé tkáně jsou alveoly vyplněné neutrofilními leukocyty, makrofágy a edematózní tekutinou – **demarkační lem**. Na pleuře nad infarktem může být fibrinový povlak ("plaménky" z eosinofilního homogenního materiálu). V okolní plicní tkáni je obraz městnání (rozšířené kapiláry, v alveolech erytrocyty a siderofágy).

Výskyt

Ve více než 95 % případů embolie plicnice je zdrojem **trombóza hlubokých žil dolních končetin** (lýtkových, stehenních, kyčelních), dále žilních pletení malé pánve, dutých žil a pravého srdce. Nejohroženější skupinou lidí jsou dlouho ležící imobilní pacienti, nemocní po chirurgických výkonech na dolních končetinách nebo po traumatizaci této oblasti, pacienti se selhávajícím srdcem, diseminovaným nádorem a ženy užívající hormonální antikoncepci.

Odkazy

Související články

- Infarkt
- Plicní embolie

Externí odkazy

- Hemoragický infarkt plic - virtuální preparát (<http://www.patologie.info/vip/preparat.php?detail=266>)

Použitá literatura

- POVÝŠIL, Ctibor, Ivo ŠTEINER a Jan BARTONÍČEK, et al. *Speciální patologie*. 2. vydání. Praha : Galén, 2007. 430 s. ISBN 978-807262-494-2.
- BRYCHTOVÁ, Svetlana a Alice HLOBILKOVÁ. *Histopatologický atlas*. 1. vydání. Praha : Grada, 2008. 112 s. ISBN 978-80-247-1650-3.

