

Hodgkinův lymfom

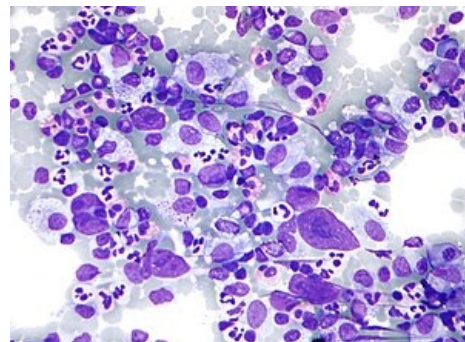
Hodgkinův lymfom neboli **maligní lymfogranulom** patří mezi nádorová onemocnění lymfatické tkáně.

Etiologie není známa (genetická predispozice, porucha imunity, EBV, HIV). Nejčastěji je diagnostikován mezi 20. a 30. rokem života, incidence znovu stoupá po 50. roce života.

Nemoc propuká v lymfatické uzlině (nejčastěji v axiální distribuci), odkud se šíří do uzlin sousedních, i do systémové cirkulace.

Histologicky se dělí dle počtu buněk **Reedové-Sternberga** (buňky vzniklé mutací z B-buněk) a dle stupně celulární reakce:

- **typ I** s převahou lymfocytů (málo R-S buněk, hodně lymfocytů; nejlepší prognóza) (5 %);
- **typ II** nodulárně-sklerotický (nodulární ložiska, buňky (retikulární, lymfocyty, histiocyty) v kolagenních vláknech) (70 %);
- **typ III** smíšený (20–25 %);
- **typ IV** klasický, chudý na lymfocyty (Sternbergovy buňky zmnoženy; nejhorší prognóza) (1 %).



Mikroskopický obraz Hodgkinova lymfomu

Klinický obraz

- Nebolestivé zvětšení uzlin (krční, axilární, inguinální);
- horečka (typická Pelova-Ebsteinova), svědění, pocení, malátnost, únava, pokles hmotnosti;
- splenomegalie;
- kašel, dušnost, syndrom horní duté žíly (při postižení mediastina);
- výpotek, infiltrace parenchymatózních orgánů, skeletu (při pokročilém postižení).

Diagnostika

- Extirpace uzliny a její následné histopatologické vyšetření – přítomnost R-S buněk, nebo buněk Hodgkinových (prekursorů R-S buněk);
- rtg hrudníku, sono břicha, scintigrafie jater, sleziny, CT a lymfografie, PET;
- trepanobiopsie kostní dřeně.

Stádia

- **Stádium I** (postižení jedné lymfatické oblasti, nebo jednoho extralymfatického orgánu);
- **stádium II** (postižení dvou nebo více oblastí na jedné straně bránice);
- **stádium III** (postižení lymfatických uzlin na obou stranách bránice, i s extralymfatickým orgánem, nebo slezinou);
- **stádium IV** (diseminované postižení extralymfatických orgánů nezávisle na postižení uzlin).

Dále se každé stádium dělí na A a B:

- **A** – pacient je bez celkových příznaků;
- **B** – s celkovými příznaky (úbytek na váze o 10 % za 6 měsíců, horečka více než 38 °C, noční pocení).

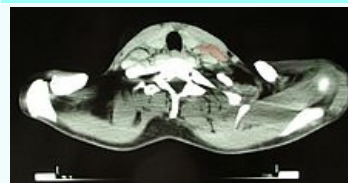Komplikace

- Infekce, míšní komprese při postižení obratlů.

Hodgkinův lymfom

Hodgkin's lymphoma

Morbus Hodgkin



CT obraz pacientky trpící Hodgkinovým lymfomem

Klinický obraz

nebolestivé zvětšení uzlin, horečka (Pelova-Ebsteinova), svědění, pocení, malátnost, únava, pokles hmotnosti apod.

Diagnostika

extirpace uzliny, histopatologické vyšetření, rtg hrudníku, sono břicha, scintigrafie jater, sleziny, CT a lymfografie, PET, trepanobiopsie kostní dřeně.

Léčba

kombinovaná chemoterapie, doplňujeme radioterapií

Klasifikace a odkazy

MKN

C81 (<https://mkn10.uzis.cz/prohlizec/C81>)

MeSH ID

D006689 (<https://>

Terapie

Základní léčebnou modalitou je systémová léčba ve formě kombinované chemoterapie, v lokalizovaných stádiích jí doplňujeme radioterapií. Základní používané režimy: **ABVD** (adriamycin, bleomycin, vinblastin, dekarbazin), **BEACOPP** (bleomycin, etoposid, adriamycin, cyclofosamid, vinkristin, prokarbazin, prednison).

- **Lokalizovaná** (časná) stádia I,II: s příznivou prognózou (bez rizikových faktorů) 2× ABVD a radioterapie 20 Gy, s nepříznivou prognózou (s rizikovými faktory) 2× BEACOPP + 2× ABVD a radioterapie 20 Gy.
- **Pokročilá** stádia III, IV: 6× BEACOPP eskalovaného režimu.
- V případě relapsu – **záchranný režim** (založený na platinových derivátech), autologní transplantace.
- **Nové léky** – k léčbě relapsů se používá *brentuximab vedotin* (anti-CD30 protilátka).^[1]

Prognóza

Pacienti mají dobrou prognózu, asi 70–80 % pacientů se vyléčí. Nádor má dobrou kurabilitu.

Odkazy

Související články

- Maligní lymfom
- Nehodgkinské maligní lymfomy
- Difuzní velkobuněčný B-lymfom
- Leukémie
- Chemoterapie
- Radioterapie

Reference

1. ČEŠKA, Richard, et al. *Interna*. 2. vydání. Praha : Triton, 2015. 909 s. ISBN 978-80-7387-895-5.

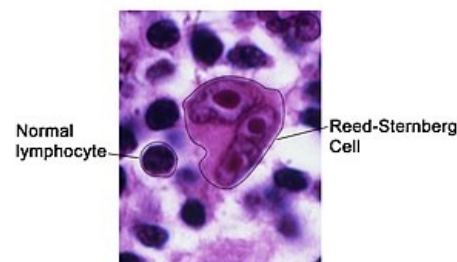
Použitá literatura

- ČEŠKA, Richard, et al. *Interna*. 2. vydání. Praha : Triton, 2015. 909 s. ISBN 978-80-7387-895-5.
- KLENER, Pavel, et al. *Vnitřní lékařství*. 4. vydání. Praha : Galén, Karolinum, 2011. 1174 s. ISBN 978-80-7262-705-9.

www.medvik.cz/bmc/link.do?id=D006689

MedlinePlus 000580 (<https://medlineplus.gov/ency/article/000580.htm>)

Medscape 201886 (<https://emedicine.medscape.com/article/201886-overview>)



Mikroskopický obraz: buňka Reedové a Sternberga - "owl eyes"