

# Hydrocefalus

**Hydrocefalus** vzniká zmnožením mozkomíšního moku v komorách či v subarachnoidálním prostoru vlivem zvýšené sekrece, snížení resorpce moku nebo obstrukcí likvorových cest. Obvykle dochází k útlaku a redukci mozkového parenchymu. Prosté zmnožení mozkomíšního moku, jež vede k rozšíření komorového systému, ale bez útlaku a redukce mozkové tkáně nazýváme ventrikulomegalií.

## Fyziologie likvorových cest

CSF je secernován z plexus choroideus (tvoří 80 % CSF) – zbytek se tvoří patrně ependymem, intersticiální tekutinou a kapilárami <sup>[1]</sup>. Z laterálních komor přechází likvor přes *foramen Monroi* (*foramen intraventriculare*) do III. komory, odkud pokračuje přes *aquaeductus mesencephali* (*Sylvii*) do IV. komory, z ní odtéká přes *foramina Luschkae* (dvě laterálně) a přes *foramen Magendí* (jeden ve střední čáře) do subarachnoidálního prostoru – do pontocerebelární cisterny.

Tvorba CSF dosahuje hodnoty přibližně **15-30 ml/hod.** (tj. 0,25–0,5 ml/min.), celkové množství CSF je za normálních okolností **120-180 ml (likvor se obnoví každých 4-6 hodin)**. Resorpce se děje aktivním transportem přes pacchionské granule v *sinus sagitalis superior* na konvexitě, kapacita vstřebávání je 25 ml/min (má tedy velkou rezervu).

## Etiologie

Hlavní příčinou hydrocefalu je hemoragie u prematuritních novorozenců, myelomenigocele nebo tumor, stenosa aqueductu. Další příčinou mohou být:

- vrozené vývojové vady – Dandyova-Walkerova malformace, Chiariho malformace,
- traumata,
- hemoragie,
- infekce,
- intrakraniální nádory,
- AV malformace,
- kavernózní malformace,
- nebo pooperační komplikace.

## Hodnocení a diagnostika hydrocefalu

Stupeň záleží na velikosti produkce a rychlosti resorpce. Velikost komor je rozdílná.

Základním diagnostickým prostředkem je CT. U malých dětí je možné použití USG přes fontanelu, pokud jsou již uzavřené, volíme MRI. Ventrikulografie a cisternografie je výhodná pro objasnění překážek. Jako další vyšetření lze využít biochemii CSF, izotopové vyšetření aj.

## Typy hydrocefalu

Hydrocefalus můžeme dělit na **akutní** nebo **chronický**. Z hlediska dynamiky (význam pro léčbu) na **aktivní** a **pasivní**.

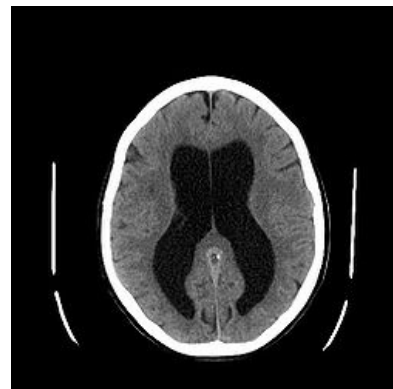
**Dle funkční klasifikace ho můžeme dělit na**

- obstrukční,
- komunikující,
- hypersekreční (velmi vzácný, u nádorů choroidálního plexu, papilomu či karcinomu),
- a hyporesorpční (při opakovaném drobném krvácení z nádoru).

## Normotenzní hydrocefalus

 *Podrobnější informace naleznete na stránce Normotenzní hydrocefalus.*

Normotenzní hydrocefalus (NPH – z angl. normal pressure hydrocephalus) je komunikující hydrocefalus, přičemž je závažný, jedná se o jedno z nejméně diagnostikovaných onemocnění vzhledem ke značné konkurenci s ostatními neurodegenerativními komorbitami. Typická je ventrikulomegalie s expanzí subarachnoidálních prostor bez zjevné obstrukce. Často je přítomna i kortikální atrofie či ischemické změny. Hovoří se o **léčitelné formě demence**, samotné onemocnění je totiž do jisté míry ovlivnitelné chirurgickou implantací zkratu (nejčastěji se jedná o ventrikuloperitoneální shunt).



CT obstrukčního hydrocefalu, zvětšení postranních komor

Typickým projevem je tzv. **Adams-Hakimova triáda** sestávající z kognitivního deficitu, poruchy chůze a inkontinence moči (hlavně u mužů nad 60 let <sup>[2]</sup>). Etiologie bývá nejasná (tzv. idiopatický normotenzní hydrocefalus), nemusí být zjištěna specifická příčina. V některých případech se může v anamnéze objevit meningitida, SAK, jiná obstrukce v podobě nádorů, cévních malformací aj., popřípadě i úraz (sekundární normotenzní hydrocefalus).

## Obstrukční hydrocefalus

Anatomická lokalizace	Příčina obstrukce
postranní komory	hemoragie do komor, nádory – meningeom, ependymom (vzácněji)
foramen Monroi	cysty ze III. komory
III. komora	adenomy hypofýzy, kraniofaryngeom
aquaeductus Sylvii	vrozené zúžení, atrezie, hemoragie
IV. komora	hemoragie, medulloblastom (u dětí), ependymom
foramen Magendi	procesy ve IV. komoře
cisterna magna	Dandyova-Walkerova malformace
bazální cisterna	akutní subarachnoidální krvácení

Obstrukční hydrocephalus vzniká bloádou cirkulace likvoru. Z hlediska místa obstrukce se dále dělí na:

- nekomunikující, kdy překážka je v komorovém systému a
- komunikující, kdy překážka je v subarachnoidálních prostorách nebo žilním systému.

Z praktického pohledu vzniká obstrukční hydrocephalus obstrukcí některé části likvorových cest od místa vzniku v choroidálním plexu až do místa vstřebávání, které je převážně do žilních splavů v místě tzv. arachnoidálních klků.

Komunikující hydrocefalus nebo okluze arachnoidálních klků, které resorbují likvor zpět do venosních sinů je stavem, kdy dochází k rozšíření všech mozkových komor a subarachnoidálních prostorů. Tato jednotka musí být odlišena od benigní extraaxiální kolekce u kojenců (obvod hlavy těchto pacientů nepřekračuje percentilovou hranici příslušné tabulky, často zjišťujeme větší obvod hlavy u otce či matky). Další příčinou zvětšení obvodu hlavy, který vyžaduje urgentní diagnosu je *shaken baby syndrom*. Zde dochází k progresivnímu nárůstu obvodu hlavy, zobrazovací metody prokazují přítomnost kolekce krve.

### Mickey Mouse sign

**Mickey mouse sign** je jedním z typických CT obrazů obstrukčního hydrocefalu při uzavření obou foramen Monroii. Na snímku je patrné balónovité zduření čelních rohů postranních komor a III. komory, které vytváří siluetu Mickey Mouse.

## Klinický obraz

Klinické projevy hydrocephalu závisí na věku dítěte a rychlosti jeho vzniku. Jejich rozpoznání je důležité nejen pro primární diagnostiku, ale i ke včasnému rozpoznání selhání chirurgické léčby, zkratové či endoskopické operace, které se může projevit i s několikaletým odstupem od zákroku.

### Kojenci a děti do 2 let

Dítě bývá podrážděné, hlavním příznakem je rostoucí obvod hlavy (makrocefalie). Lze si všimnout ztenčené kůže skalpu s prosvítající venosní kresbou a v případě akutní progresie napětí velké fontanela, rozestupu lebních švů. Přítomna může být i paréza VI. hlavového nervu a zvracení. Při další progresi dochází k deviaci bulbů kaudálně (tzv. příznak "zapadajícího slunce"), poruše vědomí, bradykardii, hypertenzi a respiračním poruchám. Stav vyžaduje neodkladné vyšetření a neurochirurgický zákrok.

### Starší děti

Jejichž cranium je již nepoddajné, se akutní hydrocephalus projeví bolestí hlavy, zvracením, příznakem zapadajícího slunce a poruchou vědomí, následovanou poruchami dýchání a bradykardií. Projevy chronického hydrocefalu u starších dětí bývají plíživé, s ranními bolestmi hlavy, bolestmi břicha se zvracením, postupnou změnou chování a zhoršováním školního prospěchu. Někdy může být v popředí psychologicko-psychiatrická symptomatologie. V důsledku obtížně rozpoznatelného počátku onemocnění bývá často v době diagnózy radiologický obraz již rozsáhlé dilatace komorového systému a výrazné městnání s krvácením na papile zrakového nervu při vyšetření očního pozadí.

### Dospělí

Hydrocefalus se projevuje bolestmi hlavy a syndromem intrakraniální hypertenze. Může být přítomen Parinaudův syndrom (porucha konjugovaného pohledu vzhůru), dále příznak zapadajícího slunce (při pohledu dolů nesleduje horní víčko horní okraj duhovky, objeví se bělmo). V rámci vyšetření je důležité neopomenout vyšetření očního pozadí z důvodu městnání papily. Následně indikujeme CT nebo MRI.

### Senioři

Typicky vzniká normotenzní hydrocefalus z poruchy vstřebávání likvoru s triádou příznaků: demence, inkontinence a porucha chůze.

# Terapie hydrocefalu

## Konzervativní terapie

U nezralých dětí s krvavým likvorem, kde očekáváme snížení tvorby likvoru, podáváme diuretika (acetazolamid, furosemid). (Ale v recentních doporučeních je od nich odklon pro možné závažné vedlejší účinky a sporný terapeutický efekt.)

## Chirurgická terapie

**Akutní hydrocefalus** – metodou volby je zavedení dočasné drenáže;

- komorová drenáž – u obstrukčních hydrocefalů;
- lumbální drenáž – u komunikujících hydrocefalů.

## Chronický hydrocefalus

- hyporesorpční – zavedení trvalé drenáže;
- obstrukční – nabízí se několik možností:
  1. chirurgické **odstranění obstrukce**;
  2. obejití obstrukce vytvořením jiné **komunikace** mezi likvorovými cestami (septotomie, III. ventrikulostomie – endoskopická metoda);
  3. **shunt** – ventrikuloperitoneální, ventrikuloatriální, lumboperitoneální.

 Podrobnější informace naleznete na stránce *Chirurgická léčba hydrocefalu*.

## Odkazy

### Související články

- Hydrocefalus (neonatologie)
- Malformace CNS
- Normotenzní hydrocefalus
- Chirurgická léčba hydrocefalu
- Centrální nervový systém
- Neurodegenerativní onemocnění

### Externí odkazy

- Hydrocefalus (česká Wikipedie)

### Zdroj

- HAVRÁNEK, Jiří: *Hydrocephalus* [učební text]
- BENEŠ, Jiří. *Studijní materiály* [online]. ©2007. [cit. 2010]. <<http://www.jirben.wz.cz/>>.

### Použitá literatura

- ZEMAN, Miroslav, et al. *Speciální chirurgie*. 2. vydání. Praha : Galén, 2004. 575 s. ISBN 80-7262-260-9.

### Reference

1. SAKKA, L, G COLL a J CHAZAL. Anatomy and physiology of cerebrospinal fluid. *Eur Ann Otorhinolaryngol Head Neck Dis* [online]. 2011, vol. 128, no. 6, s. 309-16, dostupné také z <<https://doi.org/10.1016/j.anorl.2011.03.002>>. ISSN 1879-7296 (print), 1879-730X.
2. YAMADA, Yasunori, Kaoru SHINKAWA a Masatomo KOBAYASHI. Tablet-Based Automatic Assessment for Early Detection of Alzheimer's Disease Using Speech Responses to Daily Life Questions. *Frontiers in Digital Health*. 2021, roč. ?, vol. 3, s. ?, ISSN 2673-253X. DOI: 10.3389/fdgth.2021.653904 (<http://dx.doi.org/10.3389/fdgth.2021.653904>).