

Hyperodoncie

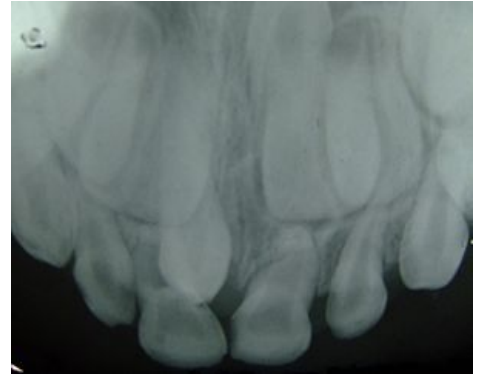


Hyperodoncie označuje nadpočetné zuby.

Je-li nadpočetný zub blízko středu čelisti, nazývá se meziodens. Přespočetné zuby mohou mít tvar řezáku, nebo bývají výrazně malé, kónické. Mohou připomínat odontom. Retinované nadpočetné zuby jsou častou překážkou při prořezávání stálého chrupu, zejména horních řezáků.

- U rozštěpových vad často nacházíme mezi 2. a 3. zubem nadpočetný řezák „praecaninus“.
- Nadpočetné premoláry či moláry jsou vzácné. Za třetím molárem „distomolár“ nebo v oblasti molárů „parmolár“.

Nepravá hyperodoncie je stav, kdy v chrupu perzistují dočasné zuby s prořezaným stálým chrupem.



Nadpočetný zub mezi horními stálými řezáky

Odkazy

Související články

Ostatní anomálie počtu zubů:

- Hypodoncie
- Aplazie
- Oligodoncie
- Totální anodoncie

Zdroj

- ŠUBRTOVÁ, Irena. *Vybrané kapitoly z ortodoncie*. 1. vydání. Praha : Univerzita Karlova, 1993. ISBN 80-7066-726-5.