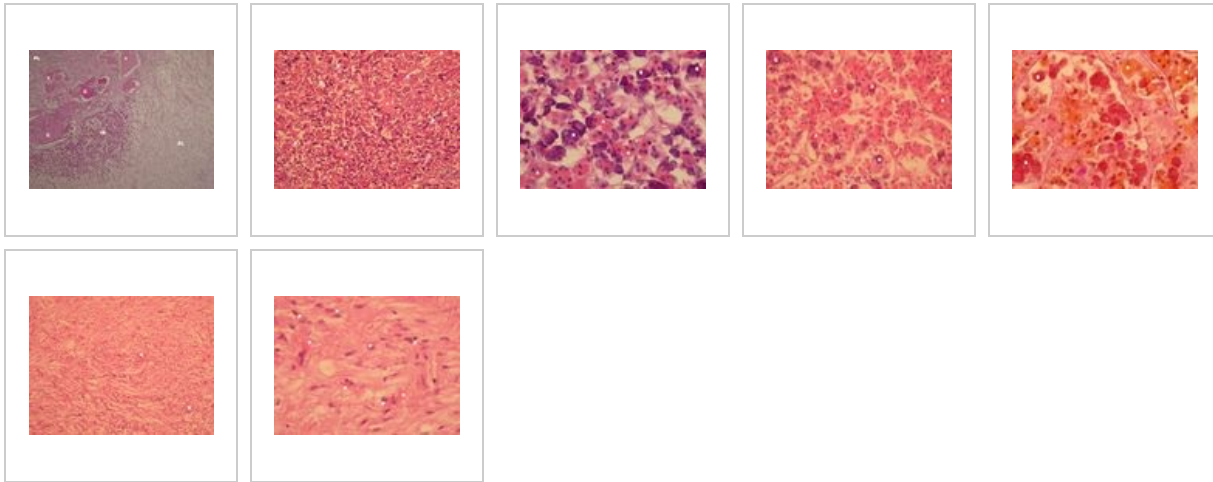
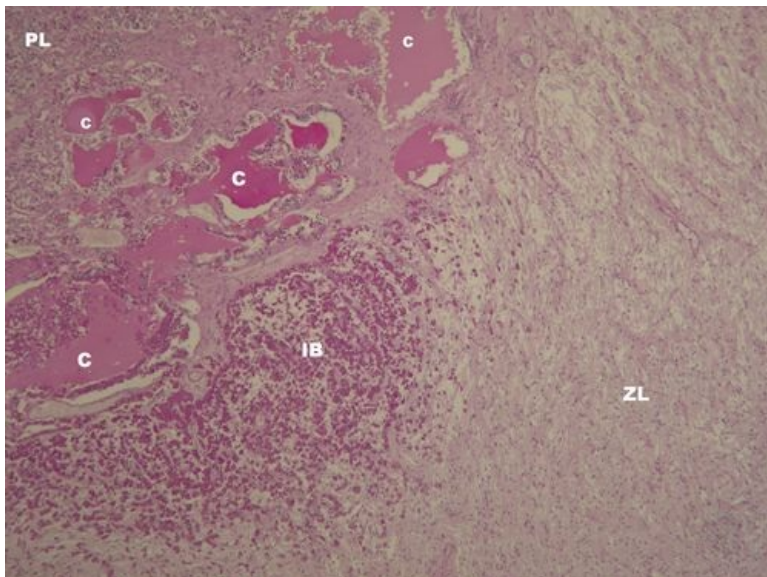


# Hypofýza (SFLT)

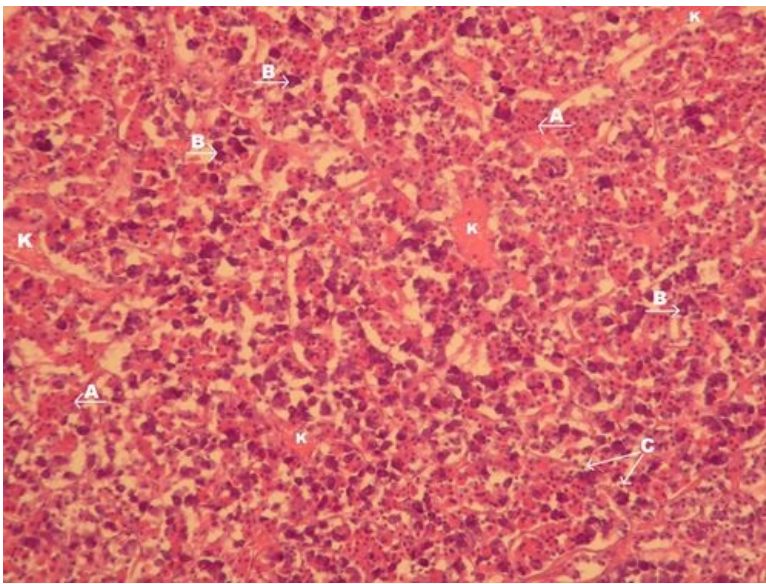


## Hypofýza - přehled (HE)



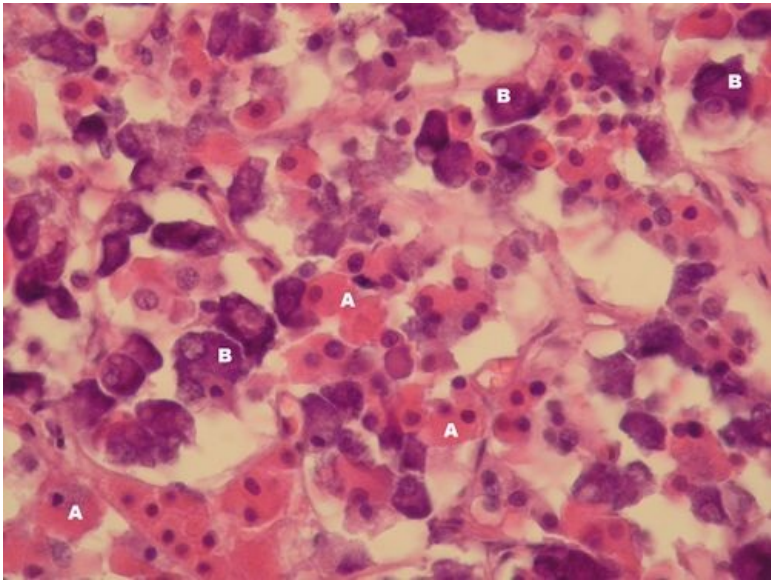
**Popis:** PL – přední lalok hypofýzy, ZL – zadní lalok hypofýzy, mezi nimi pars intermedia – u člověka rudimentární střední lalok s Rathkeho cystami (C), které jsou zbytkem lumina Rathkeho výchlípky z vývoje hypofýzy, C – Rathkeho cysty, afunkční, IB – invaze bazofilních buněk do zadního laloku.

## Adenohypofýza - detail (HE)



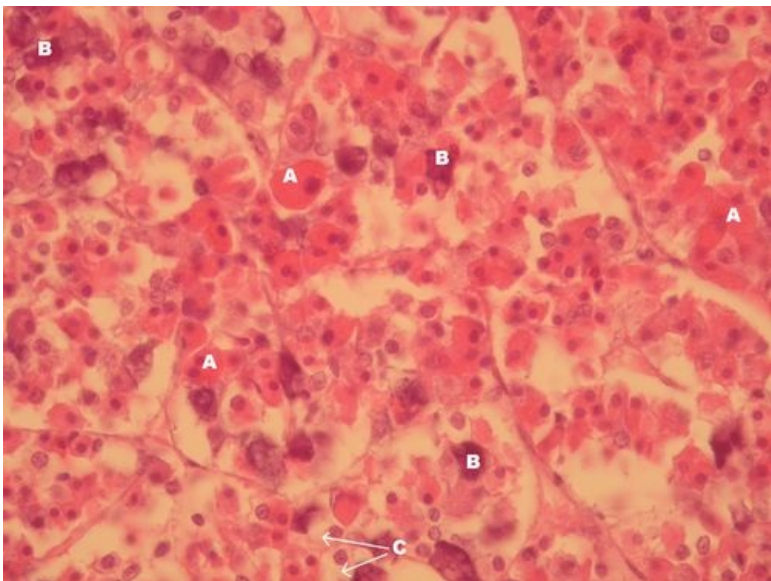
**Popis:** A – acidofilní buňky, B – bazofilní buňky, C – chromofobní buňky, K – kapiláry s fenestrovaným endotelem.

### Adenohypofýza – detail (HE)



**Popis:** A – acidofilní buňky, B – bazofilní buňky.

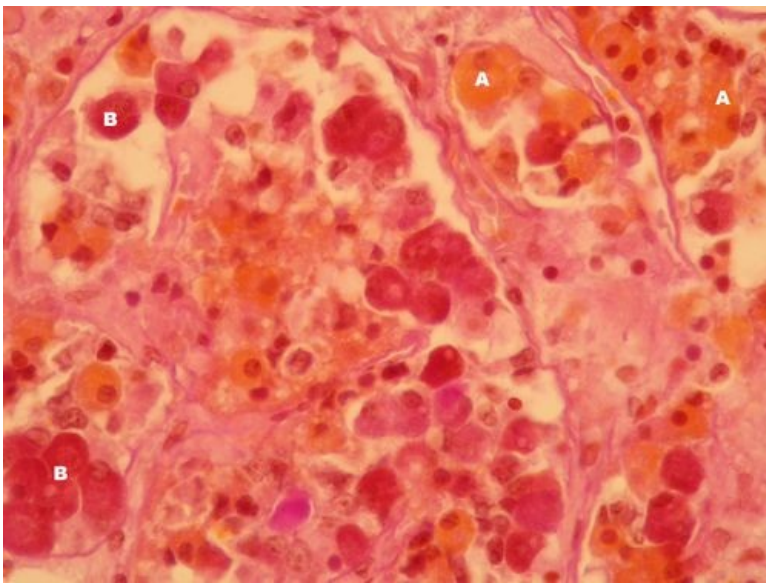
### Adenohypofýza – detail (HE)



**Popis:** A – acidofilní buňky, B – bazofilní buňky, C – chromofobní buňky.

### Adenohypofýza – detail (oranž G)

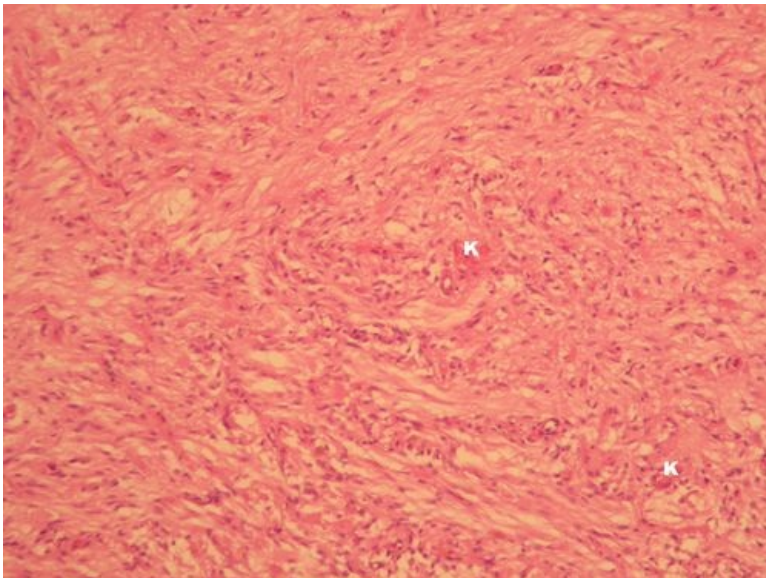




**Popis:** A – acidofilní buňky, B – bazofilní buňky

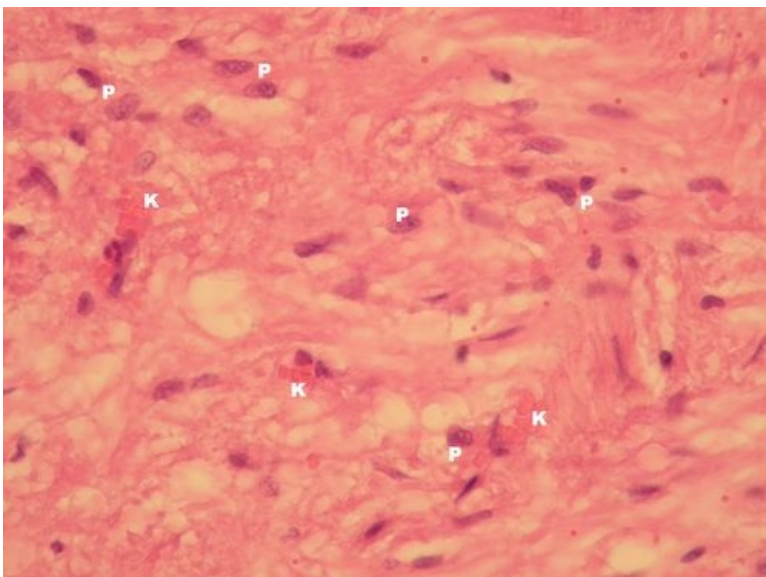
poznámka: Oranž G se barví acidofilní buňky oranžově a bazofilní (PAS pozitivní) fialově.

## Neurohypofýza - detail (PAS)



**Popis:** Neurohypofýza neobsahuje žádné epitelové buňky, pouze gliové buňky (jádra), axony neuronů z nucleus supraopticus a paraventricularis, synapse a kapiláry s fenestrovaným endotelem (K).

## Neurohypofýza - detail (PAS)



**Popis:** P – jádra patřící pituicytům (gliové buňky neurohypofýzy), K – kapiláry s fenestrovaným endotelem).

# Endokrinní systém

- Hypofýza (SFLT)
- Glandula thyroidea (SFLT)
- Glandula parathyroidea (SFLT)
- Glandula suprarenalis (SFLT)
- Pankreas (SFLT)

## Odkazy

- Histologický atlas (3. LF UK)