

Hypoxicko-ischemická encefalopatie

Hypoxicko-ischemická encefalopatie (HIE) je klinicko-patologická jednotka, která vzniká v důsledku difuzního hypoxicko-ischemického poškození centrálního nervového systému u donošeného novorozence. Nejčastější příčinou je perinatální asfyxie. U nedonošených novorozenců za těchto podmínek vzniká periventrikulární leukomalacie.

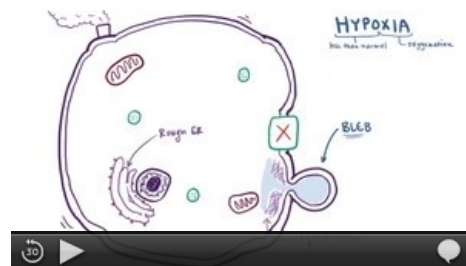
Rozsah poškození centrální nervové soustavy závisí na závažnosti HIE. U těžkých forem HIE se udává mortalita 25–50 %. K úmrtí většinou dochází během prvního týdne života v důsledku multiorgánového selhání. Asi 80 % dětí s těžkou HIE, které přežily, mají závažné komplikace, mezi které patří zejména dětská mozková obrna, psychomotorická retardace, hluchota, slepota, epilepsie. Důsledky HIE je v indikovaných případech možné zmírnit pomocí řízené hypotermie.^[1]

Patofyziologie

Asfyxie → cytotoxické poškození buněk → cytotoxický edém (reverzibilní změny) → vazogenní edém (irreverzibilní změny).

Pozn.: Edém mozku, který vzniká při HIE může progredovat ve formě cytotoxického edému i tehdy, když se podaří rychle stabilizovat cerebrální perfuzní tlak.

1. **Časná fáze** – fáze primární ztráty neuronů nekrotizací
 - Důsledek zhroucení energetického metabolismu buňky v důsledku membránové instability a dysfunkce, významnou roli hrají iontové dysbalance, vliv NO, kyslíkové radikály, nitrity, excitotoxicita aminokyselin, aktivace zánětlivých buněk, nekróza buněk, možnost nastartování apoptózy.
2. **Pozdní fáze** – fáze sekundární ztráty neuronů apoptózou (2–12 hod. po akutním inzultu).
 - Důsledek apoptózy a odpověď aktivované mikroglie.^[2]



Hypoxia (video).

HIE vzniká důsledkem mozkové hypoxie a ischemie způsobené systémovou hypoxémií a sníženým krevním průtokem v mozku. Při asfyxii se v důsledku hypoxie a hyperkapnie zvyšuje průtok krve mozkem při současné redistribuci srdečního výdeje do esenciálních orgánů (mozek, srdce, nadledviny). Zvyšuje se sekrece adrenalinu a tím stoupá krevní tlak. U dospělých je díky mozkové autoregulaci udržován konstantní průtok krve mozkem navzdory kolísání systémového krevního tlaku (60–100 mm Hg). U novorozenců tato autoregulace zřejmě funguje pouze při mírném kolísání systémového TK. U novorozence postiženého akutní asfyxií se po vyčerpání časných kompenzatorních mechanismů stává průtok krve mozkem závislým na systémovém TK. S poklesem TK klesá průtok krve mozkem pod kritickou hodnotu a rozvíjí se poškození mozku způsobené sníženým krevním zásobením a nedostatkem kyslíku. Intracelulárně vzniká energetické selhání. Snižuje se teplota mozku a uvolňují se neurotransmitery (GABA). Tyto změny snižují kyslíkové nároky ve snaze minimalizovat dopad asfyxie. Rozsah finálního neuronálního poškození závisí na délce trvání a závažnosti iniciálního inzultu a také na reperfučním poškození a apoptóze.^[1]

Aktivace excitačních aminokyselinových (EAA) receptorů hraje rozhodující roli v patogenezi HIE. Během hypoxie/ischemie mozku je narušené vychytávání glutamátu (hlavního excitačního neurotransmiteru), díky tomu jsou vysoké synaptické hladiny glutamátu a zvýšená aktivace EAA receptorů (NMDA, AMPA, kainátových receptorů). Tyto receptory jsou propustné pro Ca^{2+} a Na^+ . Akumulace těchto iontů při současném selhání energeticky náročné Na^+/K^+ ATPázy vede k rychlému cytotoxickému edému a buněčné smrti (nekróza). Zvýšený obsah nitrobuněčného kalcia vede k programované buněčné smrti. Vyvíjející se oligodendroglie jsou vysoce vnímavé k hypoxii/ischemii, zejména k excitotoxicitě a poškození volnými radikály. Toto poškození bílé hmoty může být základem narušení schopnosti učení a paměti dětí s HIE.^[1]

Po hypoxii/ischemii následně stoupá koncentrace intracelulárního vápníku v důsledku aktivace receptorů NMDA, uvolněním vápníku z intracelulárních zásob (mitochondrií a endoplazmatického retikula) a díky zhoršenému vylučování vápníku z buňky. Zvýšená koncentrace intracelulárního vápníku vede k aktivaci fosfolipáz, endonukleáz, proteáz směřující k apoptose a v některých neuronech také NO-syntetázy. Aktivací proteáz a endonukleáz dochází k poškození cytoskeletu a DNA.

Během období reperfuze se zvyšuje produkce volných radikálů díky aktivaci cyklooxygenázy, xantinoxidázy a lipoxygenázy. U novorozenců je nezralá obrana proti antioxidantům. Volné radikály mohou vést k peroxidaci lipidů, poškození DNA a bílkovin a mohou spouštět apoptózu. Volné radikály mohou s NO vytvořit vysoce toxický peroxynitrit. Aktivace NMDA receptorů přechodně zvyšuje koncentrace NO v iniciální fázi hypoxie. V důsledku zánětlivé odpovědi na mozkovou ischemii stoupá produkce NO (druhá vlna vzestupu) – detekovatelné až do 4–7 dnů po inzultu.

Na poškození mozku se podílí také zánětlivé mediátory (cytokiny – např. interleukin 1b – a chemokiny).

6–24 hodin po iniciálním poškození přichází nová fáze neuronálního poškození ("opožděná fáze neuronálního poškození") charakterizovaná mitochondriální dysfunkcí a spuštěním apoptotické kaskády.

Dalšími faktory, které ovlivňují outcome, jsou IUGR, preexistující mozková patologie a vývojové vady mozku, frekvence a závažnosti křečí.^[1]

Klinický obraz

- Klinickou symptomatologii hodnotíme podle klasifikačních schemat – nejčastěji Sarnat a Sarnatová nebo Levene et al.^[2]

Klasifikace dle Sarnatových

I. stupeň (mírná HIE)

- Hyperexcitabilita, hyperreflexie, hypertonie, prodloužené bdění, zornice normální, ev. mydriáza, Moro s nízkým prahem výbavnosti, nejsou přítomny křeče.
- Prognóza: symptomatologie odeznívá během 1–3 dnů, je vhodné sledování na JIPN, ale většina dětí nevyžaduje další neurologické sledování.^[2]

II. stupeň (středně těžká HIE)

- Snížené reflexy (sací, úchopový, Moro), hypotonie, letargie, *apatie* střídá dráždivost, snížená spontánní hybnost, resp. patologické pohyby: „pedalling“ = šlapání na kole, „boxing“ = boxování, palce sevřené v pěst, bradykardie, centrální apnoe, poruchy sání, mióza, subtilní křeče.
- Prognóza: příznaky se objevují většinou ihned po narození, přetrvávají 3–7 dní, je vhodné sledování na JIPN, dlouhodobé následky má 15–30 % dětí, zpravidla jde o děti, kde počáteční symptomatologie přetrvává déle než 1 týden.^[2]

III. stupeň (těžká HIE)

- Stupor či kóma, postupně vývoj decerebrační rigidity, minimální spontánní pohyblivost, absence reakcí na nociceptivní podnět, hyporeflexie/areflexie, areaktivní zornice, centrální apnoe, farmakologicky obtížně zvladatelné křeče.
- Prognóza: v prvních 12 hodinách dochází k mírnému zlepšení vědomí, které je však následováno dalším zhoršením až mozkovou smrtí, 50 % novorozenců má trvalé následky, 50 % novorozenců zemře.^[2]

Klinické stupně perinatálního hypoxicko-ischemického poškození mozku dle Sarnatových^[1]

	Stupeň I	Stupeň II	Stupeň III
Stav vědomí	dráždivý	letargický nebo otupělý	stuporózní
Neuromuskulární kontrola			
Svalový tonus	normální	mírná hypotonie	výrazná hypotonie
Postura	mírná distální flexe	výrazná distální flexe	intermitentní decerebrace
Šlacho-svalové (napínací) reflexy	zvýšené	zvýšené	snížené nebo vymizelé
Segmentální myoklonus	přítomný	přítomný	chybějící
Složitější (komplexní) reflexy			
Sací	slabý	slabý nebo chybějící	chybějící
Moroův	silný; nízký práh	slabý; inkompletní; vysoký práh	chybějící
Okulovestibulární	normální	zvýšený	slabý nebo chybějící
Tonický šíjový	slabý	silný	chybějící
Autonomní funkce	generalizovaná sympatická	generalizovaná parasympatická	oba systémy sníženy
Zornice	mydriáza	mióza	proměnlivé; často nestejně; špatná reakce na světlo
Akce srdeční	tachykardie	bradykardie	proměnlivá

Diagnostika – zobrazovací metody a další vyšetření

- magnetická rezonance mozku – vhodná k diagnostice, sledování vývoje postižení a určení prognózy;
- ultrazvuk mozku – nižší senzitivita;
- elektroencefalografie – ke zhodnocení rozsahu postižení a diagnostice subklinických křečí;
- vyšetření sluchu a zraku.^[1]

Patologická anatomie

Klinicko-patologický obraz záleží na závažnosti inzultu, době proběhlé od inzultu a na tom, zda mozek byl poškozen prostou asfyxií nebo šlo o kombinaci asfyxie a ischemie.

- asfyxie → edém mozku, selektivní neuronální nekróza, léze podkorové šedi;
- asfyxie + ischemie → „watershed“ ischemie (periventrikulární leukomalacie - kortikální a subkortikální leukomalacie), fokální ischemie (fokální léze v povodí a. cerebri anterior, a. cerebri media a parasagitální

léze).^[2]

Hypoxicko-ischemické poškození mozkové kůry – *locus minoris resistentiae*:

- spodní části sulků;
- III. – V. vrstva.^[3]

Hypoxicko-ischemické poškození bílé hmoty – periventrikulární *locus minoris resistentiae*:

- mírná regrese (edém, zduření astrocytů);
- parciální nekróza;
- kompletní nekróza (leukomalacie).^[3]

Pozdní následky hypoxicko-ischemické encefalopatie:

- minimální mozkové léze;
- korové dysgeneze;
- ulegyrie (původně normálně vytvořené závitky, které byly sekundárně nepravidelně zprohýbané a zúžené; závitky jsou tuhé, zaniklé neurony byly nahrazeny glií);
- pseudocysty – multifokální cystická encefalopatie (kůra i bílá hmota jsou prostoupeny množstvím dutin oddělených gliofibrózními septy);
- status mramoratus (mramorované a zmenšené striatum či thalamus; vzniká v důsledku zániku neuronů, gliosy a hypermyelinizace).^{[3][4]}

Terapie

- Komplexní opatření jako při asfyxii/hypoxii: zajistit ventilaci a perfúzi včasnou kardiopulmonální resuscitací, stabilizace pacienta, minimální manipulace s pacientem.^[2]
- Léčba všech orgánových selhání – oběhového, ventilačního, selhání ledvin, jater a koagulopatie.
- Udržování rovnováhy vnitřního prostředí (normoglykemie, normokalcemie).
- Léčba křečí.
- Termomanagement.
- Řízená hypotermie – zahájit do 6 hodin od inzultu, tělesná teplota se udržuje $34 \pm 0,5$ °C po dobu 72 hodin.

Prognóza

Odkazy

Související články

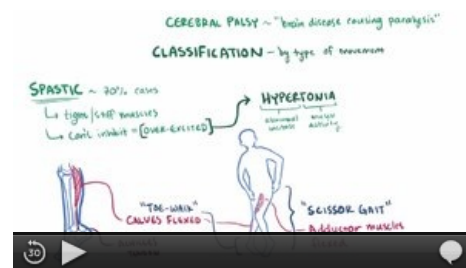
- Kardiopulmonální resuscitace novorozence
- Hypoxie novorozence
- Diagnostika stavu plodu v těhotenství a při porodu • Intrapartální monitorace plodu • Hypoxie plodu

Externí odkazy

- Doporučený postup ČNeoS (2019): ŘÍZENÁ HYPOTERMIE V LÉČBĚ HYPOXICKO – ISCHEMICKÉ ENCEFALOPATIE (<http://www.neonatology.cz/upload/www.neonatology.cz/Legislativa/Postupy/hie-a-rizena-hypotermie-revize-doporuceneho-postupu-27052019.pdf>)

Reference

1. ZANELLI, Santina A, et al. *Hypoxic-Ischemic Encephalopathy* [online]. Poslední revize 2011-12-15, [cit. 2012-04-30]. <<https://emedicine.medscape.com/article/973501-overview>>.
2. HAVRÁNEK, Jiří: *Asfyxie x HIE*.
3. Patologicko-anatomický ústav FN Brno - LF MU. *Hypoxicko-ischemická encefalopatie novorozenců* [online]. [cit. 2012-05-01]. <<http://www.med.muni.cz/patanat/encefalopatie.html>>.
4. Ústav patologie, Masarykova univerzita v Brně. *Patologie novorozence : Hypoxicko-ischemická encefalopatie (HIE)* [online]. [cit. 2012-05-01]. <https://atlases.muni.cz/atlas/novo/atl_cz/main+novorozenec+novorasfyxcas.html>.



Cerebral palsy (video).