

# Infekční exantémová onemocnění v dětském věku

Infekční exantémová onemocnění jsou infekční choroby, jejichž typickým příznakem je přítomnost charakteristického **exantému**. Exantém je náhle vzniklý generalizovaný výsev eflorescencí na kůži. Podle charakteru eflorescencí rozlišujeme exantémy **makulopapulózní**, **vezikulózní** a **hemoragické**. Většina infekčních exantémů dětského věku je virové etiologie, spontánně odezní během několika dní nebo týdnů bez následků a léčba je pouze symptomatická. Speciální pozornost je nutné věnovat některým exantémovým infekcím v těhotenství, které mohou ohrozit vývoj plodu nebo vyvolat infekci u novorozence.<sup>[1]</sup>

Exantémová onemocnění lze rozdělit dle etiologického agens a charakteru exantému na klasické exantémové nemoci a nespecifická exantémová onemocnění. Klasických exantémových onemocnění ubývá díky očkování. Naopak přibývá nemocí s necharakteristickým a nekonstantním exantémem a exantémových nemocí, v jejichž etiopatogenezi se uplatňují různé infekční původci.<sup>[1]</sup>

Dříve byla nejčastější dětská exantémová onemocnění pojmenována jako první až šestá dětská nemoc. Toto označení se dodnes zachovalo jen u páté a šesté dětské nemoci.<sup>[2]</sup>

Dnešní název onemocnění	Staré označení	Původce <sup>[2]</sup>	Incidence v ČR (2009) <sup>[3]</sup>	Očkování
Spalničky (slov. osýpky)	první dětská nemoc	<i>Morbillivirus</i>	5	povinné (MMR)
Spála (slov. šarlach)	druhá dětská nemoc	<i>Streptococcus pyogenes</i>	3862	
Zarděnky (slov. ružienka)	třetí dětská nemoc	<i>Rubivirus</i>	6	povinné (MMR)
Pseudoskarlatina (Filatova-Dukeho nemoc)	čtvrtá dětská nemoc			
Erythema infectiosum	pátá dětská nemoc	<i>Lidský parvovirus B19</i>		
Exanthema subitum	šestá dětská nemoc	<i>Lidské herpesviry 6 a 7</i>		

## Mezi klasická exantémová onemocnění navíc patří:

- plané neštovice (varicela) a pásový opar;
- primoinfekce viry HSV 1,2;
- syndrom ruka – noha – ústa;

## Onemocnění provázená exantémem mohou dále vyvolat:

### Viry

- adenoviry – rubeoliformní exantém (na obličeji, trupu a končetinách);
- cytomegalovirus – erytém či papulózní exantém (na trupu, končetinách a dlaních);
- coxsackie, echo – papulózní, vezikuly, petechie (obličej, trup);
- virus Epsteinovy a Barrovy – rubeoli/morbilliformní (trup, končetiny, obličej);
- virus hepatitidy B – papulózní, urtika (boltce, čelo), generalizace: Gianottiho-Crostiho syndrom;
- HIV – rubeoli/morbilliformní (obličej, trup);
- virus parotitidy – erytém, papulózní, vezikuly, urtika (obličej, trup, končetiny);
- poxviry – molluscum contagiosum, erytém (kdekoli);
- původci chřipky A, B, parachřipky, RSV, rinoviry – erytém, papulózní, rubeoliformní (obličej, trup, končetiny);

### Bakterie

- syndrom toxického šoku, infekce *Arcanobacterium hemolyticum*, yersiniózy, mykoplazmové a chlamydiové infekce, bakteriální pneumonie, empyém, abscedující pneumonie se septickým exantémem, meningokokémie, posplenektomická sepse (OPSI syndrom), bakteriální endokarditida, impetigo, lues (II. stadium), leptospiróza, lymeská borelióza, tularémie, rickettsiázy,...<sup>[2]</sup>

## Diagnostika

- Epidemiologická anamnéza (výskyt infekce v okolí, roční období),
- osobní anamnéza (prodělané exantémové infekce, očkování, alergické projevy),
- nynější onemocnění (prodromální příznaky, místo vzniku exantému, charakter a šíření exantému, přítomnost celkových příznaků, horečky, podání léků před vznikem exantému),
- klinický obraz,
- laboratorní vyšetření, vyšetření protilátek v séru a přímý průkaz původce<sup>[1]</sup>.

## Diferenciální diagnostika

### Makulopapulózní exantémy

- skarlatiniformní (morfy do 1 mm, vzorem je spála) – spála a některá enterovirová onemocnění;
- rubeoliformní (morfy 1–3 mm, vzorem jsou zarděnky) – zarděnky a šestá nemoc, infekční mononukleóza, onemocnění vyvolaná adenoviry, enteroviry, respirační cestou přenášenými viry a primární HIV infekce;
- morbilliformní (morfy větší než 3 mm, vzorem jsou spalničky) – spalničky, adenovirová a enterovirová

onemocnění, infekční mononukleóza (toxoaletický exantém po podání ampicilinu), primární HIV infekce a postvaccinační spalničkový syndrom;

- velkosvrnité – pátá nemoc.

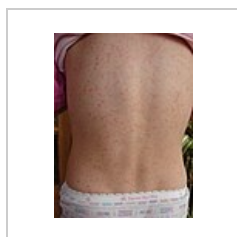
### Vezikulózní exantémy

- plané neštovice, infekce HSV-1, HSV-2 a některá enterovirová onemocnění (např. vyvolaná EV 71 nebo *Coxsackie*), syndrom ruka, noha, ústa.

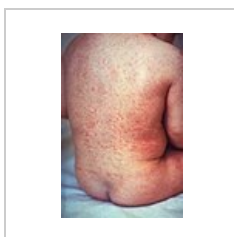
### Hemoragický exantém

- život ohrožující bakteriální infekce (např. *N. meningitidis* sk. B a C, *S. pneumoniae* a *H. influenzae*)
- hemoragické horečky (Ebola, Lassa, Marburská nemoc, hemoragická horečka Kongo-Krym, bolivijská, argentinská, a hemoragické horečky s renálním syndromem)<sup>[2]</sup>

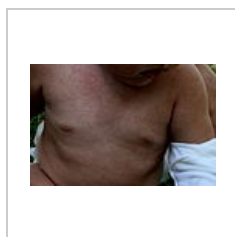
## Obrázky



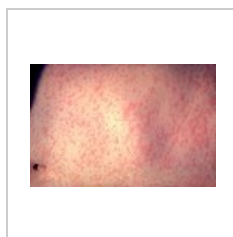
Spalový exantém.




Zarděnkový exantém.




Šestá dětská nemoc.



Spalničkový exantém.



Pátá dětská nemoc.



Spalničky vs. spála.

## Odkazy

### Související články

- Enterovirové exantémy

### Externí odkazy

- Obrázkový atlas kožních chorob (<http://www.dermnet.com/>)
- Pediatrie pro praxi: Virové exantémy dětského věku (<http://www.pediatriepropraxi.cz/pdfs/ped/2008/06/03.pdf>)
- Pediatrie pro praxi: Infekční exantémová onemocnění v dětském věku (<http://www.pediatriepropraxi.cz/pdfs/ped/2009/03/09.pdf>)

### Reference

1. KELBLEROVÁ, A. Infekční exantémová onemocnění v dětském věku. *Pediatrie pro praxi* [online]. 2009, roč. 10, s. 176, dostupné také z <<http://www.pediatriepropraxi.cz/pdfs/ped/2009/03/09.pdf>>. ISSN 1803-5264.
2. SEDLÁČEK, D a V ŠTRUNCOVÁ. Virové exantémy dětského věku. *Pediatrie pro praxi* [online]. 2008, roč. 9, s. 364, dostupné také z <<http://www.pediatriepropraxi.cz/pdfs/ped/2008/06/03.pdf>>. ISSN 1803-5264.
3. STÁTNÍ ZDRAVOTNÍ ÚSTAV,, et al. *Vybrané infekční nemoci v ČR v letech 2000-2009* [online]. ©2010. [cit. 2010-08-15]. <<http://www.szu.cz/publikace/data/vybrane-infekcni-nemoci-v-cr-v-letech-1998-2007-absolutne>>.