

Intersticiální plicní procesy

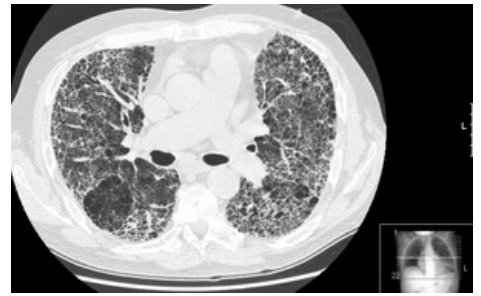Intersticiální plicní procesy (IPP, též *fibrotizující plicní procesy*) jsou imunopatologické procesy na úrovni intersticia plic, tj. v oblasti interalveolární, v alveolech a v peribronchiu. Zabraňují účinné výměně plynů na alveolo-kapilární membráně a vedou k respirační insuficienci.^[1]

Jedná se o skupinu chorob různé etiologie, pro které je typická různá míra zánětlivého a/nebo fibrotického poškození plicního parenchymu. Postižení plic se obvykle projevuje námahovou dušností, váhovým úbytkem, subfebriliemi a čtenějšími respiračními infekty. V pozdních stádiích se rozvíjí cor pulmonale se známkami pravostranné srdeční dekompenzace.^[2]

Plicní fibrózy obecně

Klasifikace

1. **Difuzní plicní procesy ze známých příčin:** exogenní alergické alveolitidy (EAA), pneumokoniózy, postradiační pneumonie, polékové poškození plic (např. u amiodaronu a metotrexátu);
2. **Idiopatické intersticiální pneumonie:** idiopatická plicní fibróza (IPF); nespecifická intersticiální pneumonitida; lymfocytární intersticiální pneumonitida; deskvamativní intersticiální pneumonitida; intersticiální plicní nemoc sdružená s respirační bronchiolitidou; kryptogenní organizující pneumonie; akutní intersticiální pneumonitida;
3. **Granulomatózy** – sarkoidóza, plicní histiocytóza z Langerhansových buněk, granulomatóza s polyangiitidou aj. vaskulitidy atd.;
4. **Jiné:** eozinofilní pneumonie, lymfangioleiomyomatóza, alveolární proteinóza atd.^{[2][1]}



Plicní fibróza na HRCT, nejspíš po intersticiální pneumonii

Patogeneze

V patogenezi hraje roli ukládání fibrinu podél alveolárních stěn → v alveolech se vytvoří tzv. hyalinní membrány. Následuje zánětlivá fáze s infiltrací neutrofilů (později makrofágy a lymfocyty), jejichž prostřednictvím reparační procesy vyúsťují ve fibrózu. Dalším patogenetickým dějem je proliferace alveolárních buněk, organizace fibrinózního exsudátu, ukládání kolagenu → reparace / fibróza.^[3]

Důsledky intersticiálních nemocí plic

- Hypoxémie ($\downarrow p_aO_2$) zejména námahová již v počátečních stádiích s hyperventilací s tendencí k respirační alkalóze ($\downarrow p_aCO_2$);
- později klidová hypoxémie ($\downarrow p_aO_2$) a hypoventilace;
- plicní hypertenze → cor pulmonale.^[3]

Společné rysy

Mezi společné rysy patří námahová a poté i klidová **dušnost**. IST jsou často provázené **dráždivým kašlem**. Na skiagramu mohou být patrné retikulonodulace či **voštinovitá plíce**. V poslechovém nálezu mohou být **krepitace**.^[1]

Vyšetření

V laboratorní diagnostice volíme vyšetření k vyloučení poškození jiných orgánů, základní imunologické vyšetření, vyšetření autoprotilátek. V indikovaných případech v rámci screeningu vyloučení poškození glomerulu, metabolismus kalcia a sérový angiotenzin konvertující enzym u nemocných se suspekci na sarkoidózu. Důležité je **vyšetření plicních funkcí** a parametrů respirace v klidu, event. při zátěži a **skiagram hrudníku ve dvou projekcích** (negativní nález však nevylučuje IPP!). Dále používáme v diagnostice **výpočetní tomografii** s vysokou rozlišovací schopností (HRCT) posuzující typ a rozsah poškození plicního parenchymu. Z invazivních vyšetření nám pomůže **bronchoskopie** s bronchoalveolární laváží a transbronchiální biopsií, event. chirurgická plicní biopsie.^[2]

Terapie

Terapii volíme dle etiologie (je-li známa). Prvním krokem je **zastavit expozici škodlivým vdechovaným činitelům**.

Farmakoterapie

- systémová kortikoterapie v dávkách odpovídajících tíži poškození
 - indikace: idiopatická nespecifická intersticiální pneumonitida (NSIP), závažná exogenní alergická

- alveolitida (EAA), polékové plicní postižení, eosinofilní pneumonie, kryptogenní organizující pneumonie (COP), sarkoidózy s postižením plicních funkcí;
- systémová kortikoterapie v kombinaci s dalšími imunosupresivy (např. metotrexát, azathioprin, cyklofosfamid)
 - systémové choroby pojiva, jiné autoimunitní syndromy;
- N-acetylcystein – idiopatická plicní fibróza (IPF),
- inhibitory protonové pumpy – IPF,
- inhalační bronchodilatancia – silikóza, uhlokopská pneumokonióza,
- inhalační kortikosteroidy – sarkoidóza s bronchiální hyperreaktivitou,
- makrolidy – některé formy organizující pneumonie.^[2]

Nefarmakologická léčba

- oxygenoterapie,
- balneoterapie,
- fyzioterapie,
- transplantace plic.^[2]

Prognóza

Nejzávažnější prognózu má idiopatická plicní fibróza (IPF) – transplantace plic, event. léčba pirfenidonem^[2] (imunosupresivum – tlumí proliferaci fibroblastů, tvorbu cytokinů a proteinů spojených s fibrózou a zvýšenou biosyntézu a akumulaci extracelulární matrix v reakci na cytokinové růstové faktory).

Idiopatická plicní fibróza (IPF)

Jedná se o difúzní, primárně fibrotizující plicní proces.

Patogeneze

Pravděpodobně se jedná o uniformní patologickou odpověď plicní tkáně na infekční i neinfekční agens. Tato způsobují poškození výstelky alveolů, a tak vyúsťují v progredující a nekontrolovatelné jizvení. Zánětlivá reakce jako taková se může vyskytnout až sekundárně.

Epidemiologie

- Pacienti jsou nejčastěji ve věku mezi 40 a 70 lety.
- Incidence u žen je 7,4/100 000 a u mužů 10,7/100 000.
- Vyskytuje se sporadicky, je stejně rozšířená ve všech lokalitách, familiární případy jsou vzácné.
- Onemocnění je prakticky neléčitelné, i při adekvátní léčbě obvykle přežití nepřesahuje 3–5 let.

Klinický obraz



- Začátek – protrahovaný neproduktivní kašel s v čase se zhoršující námahovou dušností, únava, úbytek na váze, tachypnoe;
 - na bazích plic pozdně inspirační krepitus podobný **rozepínání suchého zipu**^[4];
 - posléze vzniká chronická hypoxie s cyanózou.
- U 2/3 pacientů se vyskytují paličkovité prsty s nehty ve tvaru hodinového sklíčka.
- Obraz CHOPN bez obstrukční vady, v pozdější fázi restriktivní poškození plic – snížení FVC.
- Přes typicky vleklý postupně se zhoršující průběh se u některých pacientů mohou vyskytnout akutní exacerbace:
 - náhlé klinické zhoršení;
 - pokles plicních funkcí;
 - radiologický obraz tzv. mléčného skla (svědčí pro alveolitidu).

Diagnostika

Zde jsou rozhodující HRCT a typický klinický nález, pokud jsou vyloučeny systémové choroby pojiva a exogenní příčina, není nutná biopsie.

- **HRCT obraz plic:** plicní fibróza s obrazem voštinaté plíce v bazích plic a minimální okrsky aktivních změn.
- **Histologie z plicní biopsie.**
- U pacientů neschopných podstoupit chirurgickou biopsii musíme vystačit s RTG obrazem a bronchoskopií.
- RTG: zmnožená plicní kresba až retikulace – voštinovitá plíce.
- Funkční vyšetření: restriktivní ventilační porucha, porucha plicní poddajnosti.

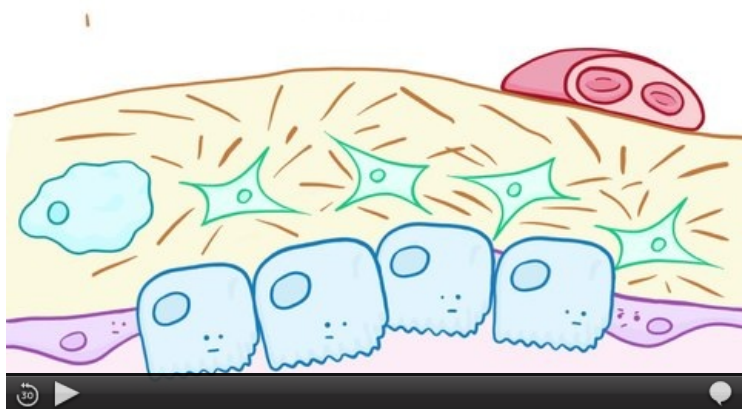
Terapie

- Protizánětlivé a imunosupresivní léky jsou málo účinné, protože hlavním patologickým mechanismem je zde patologická fibroprodukce, dnes se tedy v léčbě nepoužívají.
- **Pirfenidon**  – inhibuje fibrózu, indikován u pacientů s FVC 50–80%. Dávkování 3x3cps – celkově 2403 mg.
- **Nintedanib**  – inhibitor tyrozinkinázy na VEGFR, FGFR a PDGFR
- **Časné alveolární léze: N-acetylcystein** 3krát 600 mg (antioxidační působení).
- **Akutní exacerbace:** vysoké dávky kortikoidů, antikoagulační léčba a antibiotika. Jako prevence exacerbací se

podávají **PPI** (blokátory protonové pumpy).

- **Pokročilá onemocnění s hypoxemií:** dlouhodobá domácí oxygenoterapie a zvážení transplantace plic.
- Kortikoidy v dlouhodobé terapii **jsou neefektivní**, protože fibrotizace není navozena zánětlivou reakcí.^{[5][6][7]}

Souhrnné video



Idiopatická plicní fibróza (video v angličtině)

Exogenní alergická alveolitida (EAA)

Exogenní alergická alveolitida (nebo též hypersenzitivní pneumonitida, farmářská plíce, holubářská plíce) zahrnuje skupinu imunologicky podmíněných chorob (přecitlivělost III. typu) s granulomatózním zánětem v bronchiolích + alveolech. Jedná se o intersticiální plicní fibrózu podmíněnou opakovaným kontaktem s určitým alergenem. Nejohroženější skupinou jsou pracovníci v rostlinné a živočišné výrobě po opakovaných expozicích plesnivému senu, slámě a zrní. Exogenní alergická alveolitida vzniká i při práci s plesnivým sladem, s kožesinami, plesnivými sýry, s peřím a exkrementy ptáků. U dětí je vzácná, vzniká nejčastěji inhalací organických prachů z ptáků (holubi, papoušci, andulky).

Diagnostika

- Anamnéza, laboratorní známky zánětu, precipitující protilátky (specifické IgG) v séru proti vyvolávajícímu antigenu,
- RTG hrudníku: retikulonodulární kresba se skvrnitými prchavými infiltráty,
- BAL: bývá lymfocytární alveolitida, ↓ CD4/CD8,
- chronická fáze: na RTG + HRCT obraz intersticiální plicní fibrózy / voštinové plíce; restrikce, porucha difúzní kapacity plic, hypoxémie; plicní biopsie.

Klinický obraz

Akutní

Akutní forma je reverzibilní a rozvíjí se během asi 6 hodin po intenzivní expozici antigenu. Odeznívá do 48 hodin. Fyzikálně je prokazatelný krepitus nad plicními bazemi. Charakteristické jsou tyto projevy:

- záchvatovitý kašel, horečka, třesavka, zimnice, malátnost, myalgie, cefalea.

Chronická

Pokud expozice antigenu přetrvává, vyvíjí se chronická forma exogenní alergické alveolitidy. Při opakované expozici také stačí nižší koncentrace příslušného antigenu. Dochází k ireverzibilnímu onemocnění intersticiální plicní fibróze (restrikční porucha). Příznaky:

- ztráta na váze, únava, kašel, dušnost a cyanóza, cor pulmonale, paličkovité prsty, nakonec respirační selhání.

Terapie

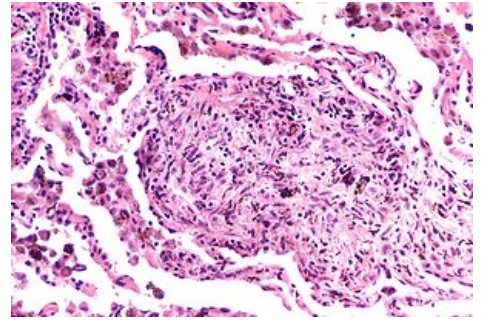
- Eliminace antigenů – nutné trvalé vyřazení pracovníka z expozice (u nemoci z povolání),
- kortikoidy,
- oxygenoterapie.^{[8][9][10]}

Profesionální pneumokoniózy

Pneumokoniózy jsou **skupina profesionálních onemocnění**, která vznikají dlouhodobou inhalací vzduchu obsahujícího specifické **anorganické částičky**. Podkladem plicních změn je reakce imunokompetentních buněk na tyto částičky, která vede k poškození intersticia plic.^[11]

Typy onemocnění

- **Silikóza,**
- **azbestóza,**
- **uhlokopská pneumokonióza,**
- **berylióza,**
- **talkóza** – vzniká po expozici prachu talku (při jeho těžbě a mletí), možné obrazy onemocnění:
 - nodulární léze,
 - difúzní intersticiální fibróza,
 - granulomatózní reakce okolo cizích těles,
- **plicní postižení při inhalaci tvrdých kovů** – kobaltová, wolframová, karbidová, možné obrazy onemocnění:
 - chronické difúzní intersticiální postižení s obrazem plicní fibrózy,
 - akutní a subakutní intersticiální postižení s obrazem EAA nebo BOOP,
 - obstrukční plicní postižení připomínající profesionální astma.



Silikóza

V dnešní době se s těmito onemocněními setkáváme spíše zřídka (výskyt klesá vlivem prevence v pracovním prostředí).^[11]

Typy změn

Charakter zánětlivých změn závisí na tvaru a velikosti vdechovaných částic, délce a intenzitě expozice. Anorganické částice lze z hlediska tvaru rozdělit na **fibrogenní** (silikóza, azbestóza) a **nefibrogenní** (ostatní). Obecně lze říci, že onemocnění vyvolaná fibrogenními částicemi jsou horší, protože nereagují na protizánětlivou léčbu a tím pádem mají sklon k trvalé progresi a jejich prognóza je velmi špatná.^[11]

Projevy onemocnění

Postupný pokles plicních funkcí, zhoršující se kašel, dušnost a vznik respirační insuficience.^[11]

Diagnostika

- Anamnéza – symptomy (kašel, dušnost), pracovní a sociální anamnéza,
- RTG plic,
- funkční vyšetření plic (spirometrie),
- BAL – pokud potřebujeme průkaz anorganických částic,
- biopsie už se většinou neprovádí.^[11]

Terapie

- Prevence vzniku onemocnění (ochranné pomůcky, limity v pracovním prostředí),
- eliminace další expozice,
- terapie nasedajících infekcí,
- dlouhodobá domácí oxygenoterapie (DDOT),
- dechová rehabilitace,
- transplantace plic (v indikovaných případech).^[11]

Plicní projevy u systémových chorob pojiva

Systémová onemocnění pojiva jsou autoimunitní onemocnění s multiorgánovým postižením na základě vaskulitidy; častá artritida, postižení svalů + kůže. Vznik *fibrotizující alveolity* je reakcí na imunokomplexy deponované v plicních kapilárách. Léčbou je kortikoterapie.^[12]

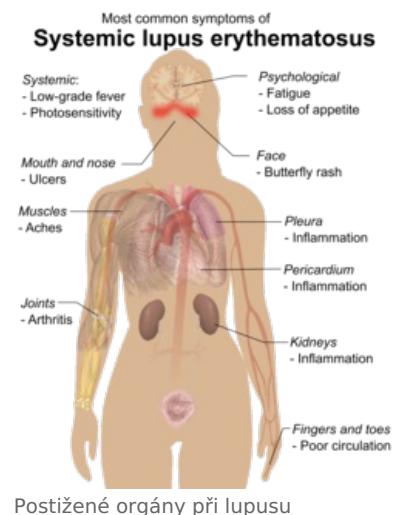
Revmatoidní artritida

- Intersticiální postižení u 1,5 až 4,5 %;
- klinicky i histologicky totožné s KFA;
- **prognóza:** při výskytu plicních změn nepříznivá;
- **terapie:** glukokortikoidy + imunosupresiva.^[12]

Systémový lupus erythematosus

- Plicní postižení v 50 až 60 %: nejč. pleuritida, IPP, ojediněle akutní pneumonie;
- RTG: retikulonodulární stíny s max. postižení dolních plicních polí;
- **terapie:** kortikoidy + penicillamin/cyclophosphamid;
- **přežití** 10 až 14 let (příčinou úmrtí renální selhání, endarteritida nebo sek. pneumonie).^[12]

Sklerodermie (progresivní systémová skleróza)



Postižené orgány při lupusu

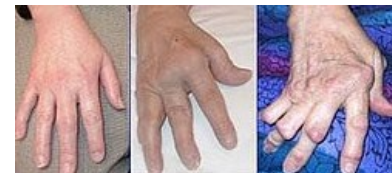- IPP až u 80 % pac.^[12]

Polymyozitida, dermatomyozitida
Sjögrenův syndrom
m. Bechtěrev
m. Crohn

Postradiační fibróza plic

Plicní fibróza představuje konečné stadium postradiačních plicních změn.

- Po ozáření plicní tkáně ionizujícím zářením v dávkách > 8 Gy za 30 týdnů,
- ionizujícím zářením způsobené nekrotické změny hojeny fibrotickou jizvou,
- *klinicky*: suchý kašel, zhoršující se dušnost (restrikční porucha se ↓ difúzí),
- *dif. dg.*: radiační pneumonitida (exsudativní alveolitis z poškození pneumocytů + endotelu),
- *th.*: u drobných infiltrátů bez léčby, u symptomatických kortikoidy.^[13]



Revmatoidní artritida ruky

Poléková plicní fibróza

Polékovou fibrózou plic nazýváme rozvoj intersticiální pneumonie a fibrózy v rámci přecitlivělosti anebo toxického účinku léku (bleomycin, MTX, amiodaron, nitrofurantoin^[14] inhalace O₂ ve vysokých koncentracích):

- *přecitlivělost*: ATB (penicilin, ampicilin, nitrofurantoin), některá cytostatika (MTX),
- *přímá toxicita*: cytostatika (bleomycin, cyclofosamid) → cytostatická plíce.

Může se pojevit jako akutní nebo chronický stav.^[15]

Klinický obraz

- Dušnost,
- suchý, dráždivý kašel,
- RTG: lokalizované/difúzní postižení intersticia, pozdní formou voštinovité plíce.

Terapie

- Vynechání léku, glukokortikoidy.^[15]

Odkazy

Související články

- Idiopatická plicní fibróza • Revmatoidní artritida • Systémový lupus erythematodes • Sklerodermie • Sjögrenův syndrom
- Restrikce dýchání/Repetitorium

Reference

1. HOMOLKA, Jiří, et al. *Vnitřní lékařství Svazek III.* první vydání. Praha : nakladatelství Galen, 2001. ISBN 80-7262-131-9.
2. ŠTERCLOVÁ, M a M VAŠÁKOVÁ. Intersticiální plicní procesy – proč je potřeba správně stanovit diagnózu?. *Interní Med* [online]. 2013, roč. 15, vol. 8-9, s. 261-262, dostupné také z <<https://www.internimedicina.cz/pdfs/int/2013/08/06.pdf>>.
3. DÍTĚ, P., et al. *Vnitřní lékařství.* 2. vydání. Praha : Galén, 2007. ISBN 978-80-7262-496-6.
4. KOLEKTIV, Marek. *Farmakoterapie vnitřních nemocí - 4. zcela přepracované a doplněné vydání.* - vydání. Grada Publishing a.s., 2010. 777 s. s. 170. ISBN 9788024726397.
5. BENEŠ, Jiří. *Studijní materiály* [online]. [cit. 2010]. <<http://jirben.wz.cz>>.
6. ČEŠKA, Richard, et al. *Interna.* 1. vydání. Praha : Triton, 2010. 855 s. ISBN 978-80-7387-423-0.
7. VAŠÁKOVÁ, Martina. Léčba idiopatické plicní fibrózy. *Remedia* [online]. 2012, roč. 2012, vol. 2, s. 398-402, dostupné také z <<http://www.remédia.cz/Clanky/Farmakoterapie/Lecba-idiopaticke-plicni-fibrozy/6-L-1oN.magarticle.aspx>>. ISSN 0862-8947.
8. BENEŠ, Jiří. *Studijní materiály* [online]. [cit. 11.3.2010]. <<http://jirben.wz.cz>>.
9. DÍTĚ, P., et al. *Vnitřní lékařství.* 2. vydání. Praha : Galén, 2007. ISBN 978-80-7262-496-6.
10. TUČEK, Milan, Miroslav CIKRT a Daniela PELCLOVÁ. *Pracovní lékařství pro praxi : Příručka s doporučenými standardy.* 1. vydání. Praha : Grada Publishing, 2005. s. 69-70. ISBN 80-247-0927-9.
11. ČEŠKA, Richard, et al. *Interna.* 1. vydání. Praha : Triton, 2010. 855 s. s. 460-465. ISBN 978-80-7387-423-0.
12. DÍTĚ, P., et al. *Vnitřní lékařství.* 2. vydání. Praha : Galén, 2007. ISBN 978-80-7262-496-6.
13. DÍTĚ, P., et al. *Vnitřní lékařství.* 2. vydání. Praha : Galén, 2007. ISBN 978-80-7262-496-6.
14. GOEMAERE, Natascha N T, Karin GRIJM a Peter Th W VAN HAL, et al. Nitrofurantoin-induced pulmonary fibrosis: a case report. *J Med Case Rep* [online]. 2008, vol. 2, s. 169, dostupné také z <<https://www.ncbi.nlm.nih.gov/pmc/articles/PMC2408600/?tool=pubmed>>. ISSN 1752-1947.
15. DÍTĚ, P., et al. *Vnitřní lékařství.* 2. vydání. Praha : Galén, 2007. ISBN 978-80-7262-496-6.

