

Intrapartální monitorace plodu

Intrapartální monitorace plodu^[1] je soubor metod sloužících k prevenci hypoxie plodu ve snaze zabránit následkům hypoxie (hypoxicko-ischemická encefalopatie, smrt plodu). Cílem je rozlišení **nealterovaných plodů**, plodů alterovaných se **zachovalou schopností kompenzace** (zvýšení průtoku krve, změna metabolismu) a plodů alterovaných **již kompenzace neschopných**.

 *Podrobnější informace naleznete na stránce Hypoxie plodu.*

V současné době se používají zejména tři různé metody: **kardiotokografie (CTG)**, **fetální EKG (ST-analýza, STAN)** a **fetální pulzní oxymetrie (FPO)**. Zřídka se využívá **Salingovy metody stanovení krevních plynů** z kapky krve odebrané z hlavičky dítěte.

Kardiotokografie

Kardiotokografie (CTG)^[1] je metoda **monitorace plodu** pomocí současného záznamu fetální srdeční frekvence (**kardiotachogram**) a děložních stahů (**tokogram**). Moderní přístroje umožňují ještě třetí modalitu signálu v podobě záznamu pohybů plodu. Metoda je založena na skutečnosti, že **hypoxické změny mají vliv na hemodynamiku plodu** a změny v uteroplacentární cirkulaci se projeví změnou frekvence plodových ozev^[1].

Samostatná CTG diagnostika je ve shodě s diagnózou hypoxie novorozence po porodu v 50–60 %^[1]. Současné použití CTG a STAN snižuje výskyt metabolické acidózy o 60 % a počet operací pro fetální tíseň o 25 %^[1].

Fyziologie děložního stahu

Bazální tonus dělohy je kolem **10 mmHg**. Při tlaku převyšujícím 20 mmHg ustává žilní průtok dělohou. Při tlaku převyšujícím 60 mmHg ustává arteriální průtok dělohou (fyziologicky část stahu dlouhá cca 20 s). Zdravý plod má kompenzační mechanismy (zvýšení průtoku, změna metabolismu). Pokud však nejsou dostatečně dlouhé refrakterní fáze mezi kontrakcemi, kontrakce jsou arytmiické, frekvence kontrakcí je příliš vysoká, kontrakce jsou příliš dlouhé nebo bazální tonus je sám o sobě zvýšený nad 20 mmHg, kompenzační mechanismy plodu se vyčerpají. Z nealterovaného plodu se tak postupně stává plod alterovaný a později plod alterovaný neschopný kompenzace.

Tokogram

Je měřen buď vnějším čidlem, které mechanicky snímá obvod břicha, nebo vnitřním, kterým lze přímo měřit tlak intrauterinně. Přesně kalibrovat lze pouze čidlo vnitřní, avšak to se používá pouze výzkumně. Klinicky se používá pouze zevní čidlo, jehož absolutní hodnoty tlaku jsou pouze orientační.

Na tokogramu lze orientačně hodnotit délku, intenzitu a frekvenci děložních stahů. Orientačně je **ideální frekvence stahů 4–6/10 min.** Důležitý je pro hodnocení střednědobých jevů v kardiotachogramu.

Kardiotachogram

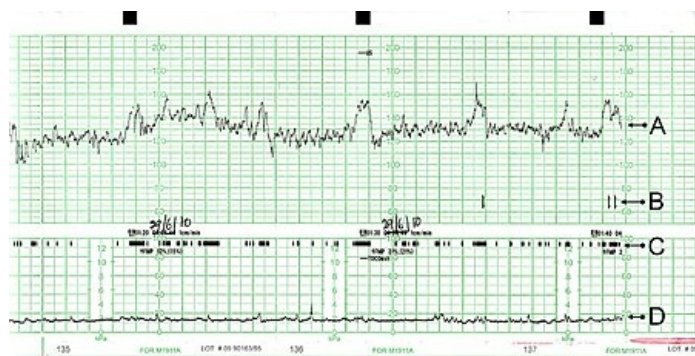
Metodou záznamu je dopplerovská ultrasonografie. Je možné použít sondu vnější nebo vnitřní (*Honova skalpová elektroda*), která se používá, pokud ta vnější sklouzává.

Rozlišujeme **dlouhodobé**, **střednědobé** a **krátkodobé** jevy.

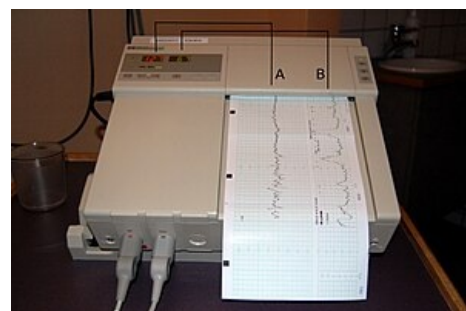
Dlouhodobé jevy

Jde o určení **bazální frekvence**, jedná se o stabilní srdeční frekvenci v průběhu časového úseku o délce 5–10 min, od níž se středně- a krátkodobé jevy vychylují.

Normální bazální frekvence (**normokardie**) je 110–150/min. Lehká tachykardie je frekvence 150–170/min, těžká nad 170/min. Při frekvenci nad 180/min se jedná o takřka jasnou hypoxémii. Lehká bradykardie je bazální frekvence 100–110/min, těžká pod 100/min. a někdy se rozlišuje i velmi těžká pod 90/min., která – pokud se ji nepodaří jinak zvrátit – je indikací k akutnímu nebo perakutnímu ukončení těhotenství.



Fysiologické CTG: A – Srdeční frekvence; B – Pohyby, které pociťuje matka (stisknutí knoflíku); C – Pohyby plodu; D – Děložní kontrakce



Princip grafického znázornění kardiotokografie: srdeční frekvence (A) se vypočítá z fetální srdeční ozvy, která je určena pomocí ultrazvuku, a děložní kontrakce (B), které se měří pomocí tlakového snímače

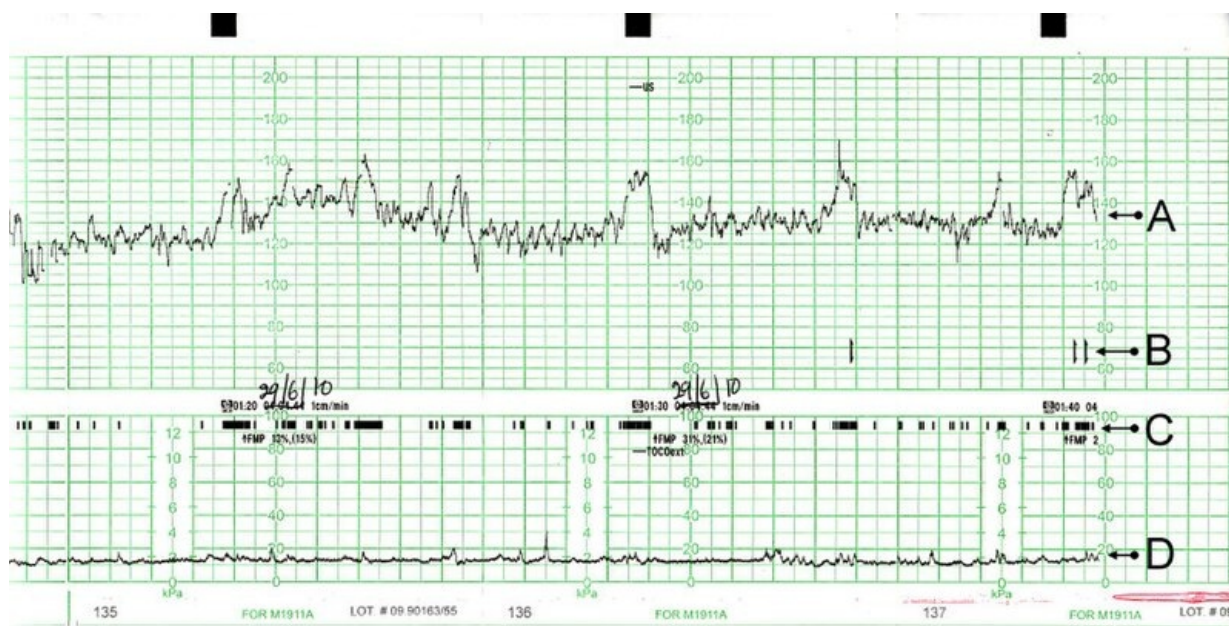
Střednědobé jevy

Rozlišujeme akcelerace a decelerace. **Akcelerace** jsou přechodná zvýšení frekvence o 15/min od bazální trvající déle než 15 s. **Sporadické akcelerace** jsou přirozenou katecholaminovou reakcí plodu při pohybech nebo při akustických či mechanických podnětech. **Periodické akcelerace** jsou akcelerace probíhající současně s minimálně třemi za sebou jdoucími kontrakcemi. Popisuje se jejich tvar (oblé, strmé,...).

Decelerace jsou přechodná snížení srdeční frekvence plodu s amplitudou přesahující 15/min. delší než 10 s. **Sporadické decelerace** (DIP 0) nejsou závislé na kontrakcích, jsou hrotnaté (*spike*), většinou kratší než 30 s. Jsou většinou reakcí na podráždění vagu. Jsou-li **prolongované**, může se jednat o snížení uteroplacentárního průtoku jako následek syndromu aortokavální komprese, velké krevní ztráty nebo šoku. **Periodické decelerace** jsou závislé na kontrakcích dělohy a mohou být buď **rané** (DIP 1), **pozdní** (DIP 2), nebo **variabilní**. Rané periodické decelerace (**DIP 1**) mají vrchol přímo proti vrcholu děložní kontrakce v tokogramu. Příčinou může být komprese hlavičky plodu nebo pupečnicková komplikace. Pokud jich je 1–3 v průběhu 20 min, CTG záznam se hodnotí jako suspektní, pokud 4 a více, tak jako patologický. Pozdní periodické decelerace (**DIP 2**) mají fázový posun o 20–60 s vůči vrcholu kontrakce v tokogramu. Jsou následkem uteroplacentární insuficience a při jejich výskytu je CTG záznam jasně patologický.

Krátkodobé jevy

Jsou výchytky fetální srdeční akce od bazální frekvence kratší než 15 s. Při amplitudě 10–25/min jsou v tzv. **undulatořním pásmu**. Amplituda 5–10/min je **zúžené undulatořní pásmo**, které je způsobené útlumem fetální cirkulace většinou spánkem plodu nebo farmakologicky navozeným útlumem. Jako **silentní pásmo** se označuje amplituda menší než 5/min. Je způsobeno hypoxií plodu. Po vyloučení spánku a farmakologického útlumu plodu je indikováno ukončení těhotenství. Jako **saltatořní pásmo** se označují výchytky o amplitudě vyšší než 25/min. Jsou většinou způsobené pupečnickovou komplikací, kterou se plod snaží kompenzovat. Jako **sinusoidní oscilace** se označují proměnné krátkodobé jevy o amplitudě 5–15/min měnící svou amplitudu v časovém úseku delším než 20 min podle průběhu sinusoidy. Jsou známkou chronické hypoxie plodu často způsobenou anémií (Rh inkompatibilita,...).



Klidový CTG záznam nerodící ženy.

A: Ozvy plody

B: Pohyby plodu registrované matkou (stiskne tlačítko při pocitu pohybu)

C: Pohyby plodu reálné

D: Děložní činnost

Hodnocení

Hodnocení CTG záznamu provádí porodník a může být trojí (známky 1, 2 a 3, nebo písmena F, S a P):

1. fyziologický záznam (**F**),
2. suspektní záznam (**S**),
3. patologický záznam (**P**).

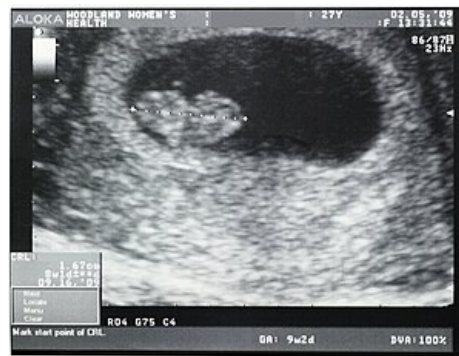Způsob monitorace

CTG se provádí jak před porodem, tak během porodu. Je možné jej monitorovat buď **intermitentně**, nebo **kontinuálně**. Indikace ke kontinuálnímu záznamu jsou: suspektní či patologický NST, mekoniové zkalení plodové vody, prematurita, IUGR, hypertenze matky, předchozí porod císařským řezem, peridurální analgezie (kvůli určitému riziku hypotenze matky a následné hypoxii plodu), abnormalita bazální frekvence v CTG, oligohydramnion, postmaturita, suspektní záznam CTG, aplikace oxytocinu nebo prostaglandinů, interní choroby matky (diabetes mellitus,...), infekce, chorioamniitis, v průběhu 2. doby porodní^[1].

Fetální EKG - ST analýza

Analýza fetální EKG (FEKG) neboli *ST-analýza (STAN)*^[1] je metoda monitorace plodu založená na **schopnosti myokardu reagovat na hypoxii**.

Při hypoxii dochází k vyplavení katecholaminů, aktivaci β -receptorů. Kvůli zvýšeným metabolickým nárokům v myokardu dochází k anaerobní glykogenolýze, vzniká laktát a dochází k rozvoji hyperkalémie. Výsledná změna potenciálu buněčné membrány buněk myokardu se projeví jako **ST deprese**. Hypoxemie v kombinaci s dalším stresem způsobí další vyplavení adrenalinu, při němž se zvýší kontrakční aktivita, která vyžaduje další glykogenolýzu, což se projeví **zvýšením vlny T**. Při dekompenzaci pak dochází naopak k **ST elevaci**, čímž ST segment získává **bifázický průběh**, který pomáhá odhadnout míru ischemie myokardu způsobenou hypoxií plodu a míru progresu metabolické acidózy.



Ultrazvuk osmitýdenního plodu

Záznam lze hodnotit až po 20 minutách snímání. Současné použití CTG a STAN snižuje výskyt metabolické acidózy o 60 % a počet operací pro fetální tíseň o 25 %^[1].

 *Podrobnější informace naleznete na stránce Elektrokardiografie.*

Fetální pulzní oxymetrie

Fetální pulzní oxymetrie (FPO)^[1] je metoda monitorace plodu za pomoci stanovení fetální saturace krve kyslíkem. Ta je určena z rozdílu absorpce oxyhemoglobinu a deoxyhemoglobinu při 660 nm a 920 nm. Měří se na hlavičce plodu během porodu.

Metoda umožňuje snížit počet císařských řezů, které by jinak byly provedeny zbytečně.

Hodnocení

V první době porodní jsou normální hodnoty SpO_2 59 % \pm 10 %, v druhé době porodní 53 % \pm 10 %^[1].

Hodnoty jsou jasně patologické, pokud je saturace po dobu 10 minut nižší než 30 %. Jednorázová hodnota pod 10 %, je-li správně změřena, svědčí pro jistou patologii^[1].

Hodnoty kolem 80 % a více svědčí pro chybné měření (fetální krev se okysličuje od matky, nemůže mít takovou saturaci), pravděpodobná je interference měření se saturací matky^[1].

Salingova metoda

Salingova metoda je mikroadběr kapky krve z hlavičky plodu ke stanovení krevních plynů. Jednorázový odběr nemonitoruje plod kontinuálně, opakované odběry jsou velmi náročné a příliš invazivní (mutilující), proto se metoda příliš nepoužívá.

Odkazy

Související články

- Kardiopulmonální resuscitace novorozence
- Hypoxie novorozence • Hypoxicko-ischemická encefalopatie
- Diagnostika stavu plodu v těhotenství a při porodu • Hypoxie plodu

Reference

- KREJČÍ, Vratislav. *Kardiotokografie, poruchy děložní činnosti, hypoxie plodu* [přednáška k předmětu Gynekologie a porodnictví předstátnicová stáž, obor Všeobecné lékařství, 1. lékařská fakulta Univerzita Karlova v Praze]. Praha. 17.2.2013.

Doporučená literatura

- MĚCHUROVÁ, Alena. *Kardiotokografie : minimum pro praxi*. 1. vydání. Praha : Maxdorf, 2012. 183 s. ISBN 978-80-7345-274-2.