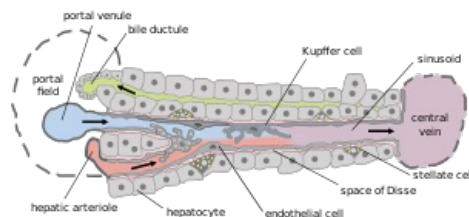


Itovy buňky



Itovy buňky (stelátní buňky) buňky mesenchymálního původu uložené v **perisinusoidálním** prostoru jaterních lalůčků. Jejich cytoplasma obsahuje velké lipidové kapénky sloužící k uchovávání **vitaminu A**. Za určitých patologických okolností, např. po úrazu, poškození alkoholem či při infekci, se mohou Itovy buňky diferencovat v buňky podobající se **myofibroblastům** a **syntetizovat nadměrné množství extracelulární matrix**, především kolagenu I a III. Tím způsobují **fibrotizaci jater**. Itovy buňky se významně podílejí i na **regeneraci jater**.



Schématické znázornění stavby jaterního lobulu. Itovy buňky jsou značeny jako "stellate cell".

Odkazy

Související články

- Játro
- Jaterní fibróza
- Regenerace jater

Játro jako histologický preparát:

- Sbírka histologických preparátů (1. LF UK)/Trávicí soustava
- Játro (SFLT)

Použitá literatura

- LÜLLMANN-RAUCH, Renate. *Histologie*. 1. vydání. Praha : Grada, 2012. 576 s. ISBN 978-80-247-3729-4.
- MESCHER, Anthony L a Luiz Carlos Uchôa JUNQUEIRA. *Junqueira's Basic Histology*. 12. vydání. United States : McGraw-Hill Education - Europe, 2009. 480 s. ISBN 9780071630207.
- VÁLEK, Vlastimil a Zdeněk KALA, et al. *Maligní ložiskové procesy jater : diagnostika a léčba včetně minimálně invazivních metod*. 1. vydání. Praha : Grada, 2006. ISBN 80-247-0961-9.