

Juvenilní idiopatická artritida

Juvenilní idiopatická artritida neboli **juvenilní revmatoidní artritida** je *nejčastější systémové onemocnění u dětí*. Toto onemocnění začíná před 16. rokem věku a musí trvat déle než 6 týdnů. Klasifikace dětské artritidy jsou různé. Nejnovější je tzv. ILAR klasifikace → JIA. Další jsou pak: systémová, oligoartritida, polyartritida, psoriatická artritida, artritida s entezitidou a ostatní artritidy. Nejčastěji jsou postižena kolena a další **velké klouby**.

Epidemiologie

Jedná se o časté onemocnění, **incidence** je 2–20/100 000. **Dívky** bývají postiženy 2–3 × častěji než chlapci. Juvenilní idiopatická artritida má své dva vrcholy – do 3 let věku a v pubertě.

Etiologie a patogeneze

Nemoc je poměrně neznámá, patrně multifaktoriální. Existují 2 hlavní **teorie**. Buď se jedná o **autoimunitní onemocnění**, které se vyznačuje abnormálními T-lymfocyty, chronickou synovialitidou. Vysvětluje se imunogenetickými vlivy, které ovlivňují antigenní prezentaci (APC) a T-bb, čímž mění průběh nemoci. Druhou možností je tzv. **Genetická predispozice**, kde má řídící roli část krátkého raménka 6. chromozomu, kde se nachází HLA systém.

Dalšími faktory jsou stres, hormonální dysbalance, infekce (mykoplasmata, EBV) nebo dysregulace ANS.

Patologicko-anatomický obraz kloubního postižení

Dochází ke zduření a hypertrofii synoviální výstelky → **pannus** (granulační tkáň tvořená fibroblasty, cévami, kulatobuněčnou infiltrací). Cévy jsou ucpané zánětlivými buňkami a tvoří se v nich perivaskulární infiltráty. Pannus přerůstá z oblasti osteokartilaginózní junkce na chrupavky kloubních ploch a destruuje je. Dochází k erozi až případným defektům. Dochází k postižení subchondrální kosti s tvorbou **cyst** a ischemizaci na podkladě vaskulárního postižení. Vznikají **deformity** kloubních konců artikulujících kostí. Stejný proces probíhá periartikulárně a vede k uzuraci ligament a kloubního pouzdra, což zapříčiňuje instabilitu kloubu.

Synoviální biopsie je hypertrofie a hyperplázie *stratum synoviale*, subsynoviální vrstva je překrvená a edematózní, objevuje se vaskulární hyperplázie s infiltrací T-lymfocytů a plazmocytů.

Klinický obraz

Oligoartritida

Oligoartritida je zánětlivé postižení nízké intenzity u 4 nebo méně kloubů. Extraartikulární projevy jsou vzácné (s výjimkou chronické uveitidy). Postiženy jsou hlavně dolní končetiny, v 60 % se jedná o kolena, poté o hlezno, případně loket. Postižené klouby bývají oteklé, teplejší, minimálně bolestivé, výrazné je omezení hybnosti kloubu (často ranní ztuhlost). **Prognóza** je většinou dobrá.

Rozšířená oligoartritida

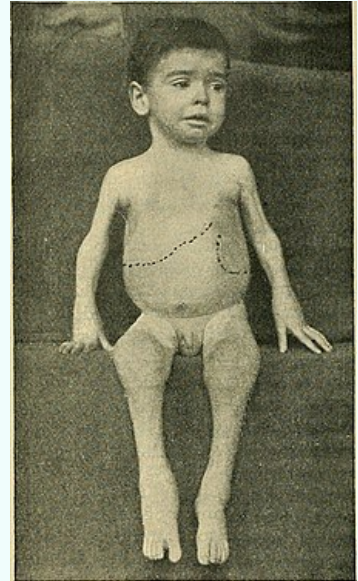
Po prvních 6 měsících onemocnění postihuje 5 a více kloubů. Obraz a prognóza mají blízko k polyartritidě. Častější je ale vznik flexních kontraktur a kloubních deformit.

Polyartritida

- Dle imunologického průkazu revmatoidního faktoru (antiglobulinová protilátka) v séru ji dělíme na:

1. **polyartritida RF-negativní** (séronegativní);
2. **polyartritida RF-pozitivní** (séropozitivní).

Juvenilní idiopatická artritida



juvenilní idiopatická artritida

Původce	Neznámý, patrně multifaktoriální
Patogeneze	autoimunitní onemocnění
Klinický obraz	klouby oteklé, omezení hybnosti kloubů
Léčba	rehabilitační, lázeňská terapie, režimová opatření, psychosociální péče či revmatochirurgická a protetická péče
Klasifikace a odkazy	
MeSH ID	bmc10024880 (https://www.medvik.cz/bmc/link.do?id=bmc10024880)
Medscape	1007276 (https://e.medicine.medscape.com/article/1007276-overview)

Začátek je většinou pozvolný, postihuje více jak 5 kloubů (většinou více jak 8^[1]) artritida může být remitentní i setrvalá s tendencí k symetrickému postižení hlavně **velkých kloubů** (kolena, zápěstí, lokty, hlezna), kyčelní klouby bývají postiženy v ½ případů. Často se objevují postižení krční páteře a temporomandibulárního skloubení. U drobných kloubů ruky jde o onemocnění hlavně interfalangeálního kloubu palce, 2. a 3. MCP skloubení, proximálních interfalangeálních kloubů všech prstů. Jsou horké, prosáklé, zřídka zarudlé. Deformity se dělí na: **typ knoflíkové dírky** (boutonnière, flexe PIP a hyperextenze DIP kloubu), kde dochází k flexní kontraktuře prstů a **typ labutí šíje** (swan-neck, hyperextenze PIP + flexe DIP kloubu).

Extraartikulární postižení zahrnuje podkožní revmatické uzly, hepatosplenomegalii a lymfadenopatii. **Séropozitivní polyartritida** bývá výrazně destruktivní, odpovídá RA u dospělých, u **séronegativní polyartritidy** zaznamenáváme mírnější průběh, kdy může dokonce přejít do trvalé remise.

Systémová forma JIA (Stillova choroba)

Stillova choroba je těžké systémové postižení na začátku JIA u 10 % dětí. Objevuje se horečka (krátce přesahuje 39 °C), tachykardie, makulózní exantém v okolí trupu a horních končetin, hepatosplenomegalie, generalizovaná lymfadenopatie a perikarditida.

Kloubními postiženími bývají nejčastěji zasaženy velké končetinové klouby a drobné klouby ruky. Důležité je nezapomenout vyšetřit TMK a rozsah hybnosti krční páteře (subluxace v atlantookcipitální a atlantoaxiální úrovni s kompresí nervových struktur).

Mezi **extraartikulární příznaky** patří: *abnormality růstu a celkového vývoje dítěte, lokální poruchy růstu a chronická uveitida*. Zhruba u ½ pacientů dochází ke zklidnění a další průběh je pod obrazem oligoartritidy, u 2. ½ poloviny nastává progresse a těžké postižení kloubů.

Artritida s entezitidou (spondyloartropatie)

Spndyloartropatie začíná většinou postižením měkkých tkání a to především šlachových úponů v okolí kloubů.

SEA syndrom je myoskeletální onemocnění se začátkem před 16. rokem života, séronegativitou na RF a ANA, entezitida a artralgie/artritida se většinou nachází mimo axiální skelet.

Juvenilní ankylozující spondylitida (JAS) je chronické zánětlivé onemocnění periferních a osových kloubů, často sdružené s entezitidou, séronegativita na RF + ANA, významný je zde podíl dědičnosti.

Etiologie a patogeneze: počátek příznaků se objevuje v pozdním dětství a adolescenci, 7 × častěji jsou postiženi chlapci, existuje zde těsná vazba s antigenem HLA-B27 který je spouštěcím faktorem střevní infekce. **Klinický obraz:** V iniciálním stadiu se objevuje artritida periferních kloubů – hlavně na dolních končetinách a entezitida – diskrétní otok, bolestivost, zánětlivá afekce SI skloubení (RTG: difúzní osteoporóza okolí, setření hranice subchondrální kosti, eroze → rozšíření kloubní štěrbin → zánik kloubní štěrbin a sakroiliakální fúze), změny na páteři, dochází ke kalcifikaci lig. longitudinale anterius, později k vertebrální synostóze pod obrazem „bambusové tyče“.

Psoriatická artritida

Jedná se o artritidu s psoriázou. Onemocnění se vyznačuje daktylitidou – prst je tvaru buřtíku, tzv. „sausage digit“) a abnormalitami nehtů, pozorujeme dolíčkování a příčné rýhování. Onemocnění se vyskytuje hlavně u **dívek** v předškolním věku a kolem 10 let věku. Nejčastěji je postiženo koleno a malé klouby ruky a nohy (typicky asymetricky). **Prognóza** je ve srovnání s jinými formami JIA horší.

Charakteristiky klinických projevů

- **artritida** – zduření kloubu s omezením pohybu, bolestivostí, ztuhnutím, které nemá původ v mechanickém postižení. Výpotek má mít typický cytologický nález;
- **horečka** – denně aspoň dva týdny trvající horečky skákavého charakteru s teplotní špičkou nad 39 °C a s návratem pod 37 °C;
- **serozitida** – perikarditida, pleuritida, peritonitida;
- **entezitida** – zduření a bolestivost v místě úponu;
- **psoriatická vyrážka** – má být potvrzena dermatologem;
- **daktylitida** – zduření prstů, které přesahuje okraj kloubu (připomíná párek);
- **pozitivita revmatoidního faktoru, pozitivní ANA** – požadují se 2 pozitivní nálezy v intervalu 3 měsíců;
- **uveitida** (revmatoidní postižení očí) – musí ji potvrdit oftalmolog vyšetřením štěrbinovou lampou;
- **remise** – žádné kloubní projevy ani bolesti, normální FW v průběhu 2 let bez léčby;
- **relaps** – návrat příznaků po klidovém období trvajícím min. 6 měsíců.

Diagnóza

Na základě diagnostických kritérií, kterých je řada:

- **1. diagnostická kritéria JIA:**

Onemocnění se začne projevovat před 16. rokem. Pacient trpí artritidou jednoho nebo více kloubů, objevuje se otok, výpotek, přítomnost omezení hybnosti, ztuhlost při pohybu, teplejší kloub. Artritida trvá 6 týdnů a déle. Během prvních 6 měsíců probíhá nemoc jako polyartritida, oligoartritida nebo systémová forma. Důležité je vyloučení jiných forem juvenilních artritid.

■ 2. klinická kritéria:

Artritida trvající 3 měsíce a déle. Artritida dalšího kloubu je 3 měsíce. Později dochází k symetrickému poškození drobných kloubů, výpotkům v kloubu, kontraktuře v kloubu, tendosynovitiidě nebo burzitidě, svalové hypotrofii a atrofii, ztuhlosti v kloubu, revmatoidnímu poškození očí a revmatoidním uzlíkům.

■ 3. RTG kritéria:

RTG odhalí osteoporózu, mikrocysty, zúžení kloubních štěrbin, poruchy růstu kostí a poškození krční páteře.

■ 4. laboratorní kritéria:

Objevuje se pozitivní histologický průkaz ze synoviální tkáně. **Krevní obraz** vykazuje známky zánětu. Aktivní JIA má zvýšený ferritin, leukocytózu, trombocytózu, zvýšenou sedimentaci. Chronický průběh ukazuje normocytární hypochromní anémii. **Imunologické vyšetření** vykazuje ANA (hl. IgG, pozit. – vys. riziko chronické uveitidy u dívek s oligoartritidou, negat. – artritida s entezopatií), pozitivní revmatoidní faktor (antiglobulinové protilátky proti Fc fragmentu IgG, séropozitivita (latexový test) značí těžší průběh), HLA-B27 (geneticky determinovaný povrchový antigen hl. leukocytů, u většiny pacientů s ankylozující spondylitidou).

Závěr

Pokud má pacient 4 z uvedených projevů s prokázanou artritidou, mluvíme o **jisté JIA**. Pokud se vyskytuje 8 a více kritérií – **klasická JIA**.

V ambulantní praxi tohle nejde provádět, při podezření na revmatickou chorobu odešleme dítě k dětskému revmatologovi.

Zobrazovací vyšetření u JIA

- **RTG** (známky *časné*: otok periartikulárních měkkých tk. a prosáknutí kloubu, *pozdní*: periartikulární osteoporóza, snížení kloubních štěrbin, kostní eroze, akcelerace epifyzárního vyžrávání s časným uzávěrem růstové ploténky a zkratem kosti, hypertrofické konce dlouhých kostí);
- **sonografie** (kvantifikace kloubního výpotku v kyčelním kloubu);
- **MRI** (počínající eroze kloubních chrupavek, podezření na nekrózu hlavičky femuru při chronickém průběhu artritidy, plánování synovektomie);
- scintigrafie, diagnostická artroskopie, synoviální biopsie.

Terapie farmakologická

Může doprovázet rehabilitační, lázeňskou terapii, režimová opatření, psychosociální péči či revmatochirurgickou a protetickou péči.

Nesteroidní antirevmatika

Cílem terapie je najít lék blokující víc COX-2 (zánět) než COX-1 (žaludek, ledviny, trombocyty). Selektivní COX-2 jsou drahé, ale snižují NÚ (gastropatie, intersticiální nefritida, papilární nekróza, krvácivé stavy, bronchospasmus aj.). Praktik může léčbu indikovat sám, obvykle tak činí až po konzultaci se specialistou. Terapie trvá min. 6 týdnů, než se dají vyhodnotit výsledky. Nejčastěji používanou terapií je indikace **ibuprofenu**, sleduje se KO, jaterní testy a moč). Dále se indikuje **diklofenak**, **tiaprofenová kyselina** a **indometacin**, ten ale nepodáváme déle než 3 týdny.

Druhá řada antirevmatik

Druhou řadou antirevmatik jsou pomalu působící antirevmatika. Asi 2/3 dětí s JIA nereagují na léčbu NSA, obvykle tuto skupinu tedy podáváme spolu s NSA.

Patří mezi ně:

- **Metotrexát** – kompetitivní inhibitor dihydrofolátreduktázy, vede ke snížení přísunu pyrimidinů a purinů rychle se dělícím buňkám, má protinádorový účinek, snižuje aktivity neutrofilů, lymfocytů a makrofágů. Následující den podáme kys. listovou. Metotrexát je v nízkých dávkách relativně bezpečný, podáváme orálně (možno i i.m., s.c.). NÚ – slizniční ulcerace, jaterní poškození, změny v KO.
- **Sulfasalazin** – mj. se využívá na nespecifické střevní záněty. NÚ – kožní projevy, změny nálady, hepatotoxicita, změny KO. Účinek se objeví min. za 2–3 měsíce podávání.
- **Antimalarika** – **hydrochlorochin** (imunomodulace, inhibice kolagenázy), NÚ – hyperpigmentace, změny rohovky a retiny.

DMARDs

- (Disease-modifying antirheumatic drugs, tzv. bazální léky) – terapie aktivní synovialitidy nestačí-li NSA, mají protizánětlivý efekt snížením tvorby cytokinů za týdnů až měsíce po nasazení.

Kortikoidy

Indikace kortikoidů musí být velmi odpovědná, lékař si musí být vědom možných důsledků. Podává se lokálně (intraartikulárně – základní prvek léčby v časném stádiu), perorálně a parenterálně. Absolutní indikací je systémová forma s život ohrožující perikarditidou a těžká forma uveitidy.

Terapie chirurgická

Revmatochirurgie je u dětí na rozdíl od dospělých užívána méně často. **Synovektomie** je tzv. exstirpace zánětlivé výstelky kloubu. **Výkony na měkkých tkáních**, které se provádějí se nazývají *tenotomie* a *kapsulotomie*. **Výkony na skeletu** bývají zpravidla operace řešící nestejné délky končetin po iritačním přerůstání dlouhých kostí.

Prognóza

Mortalita na JIA je pod 1 %, trvalá aktivita artritidy se objevuje u 31–55 % pacientů, závažné funkční postižení u 9–30 %.

Hodnocení aktivity onemocnění

1. **aktivní** (zvyšuje se počet kloubů s aktivní synovialitidou nereagující na terapii);
2. **stabilní** (stabilní počet kloubů, odpovídající na terapii);
3. **neaktivní** (bez známek aktivní synovialitidy/aktivních extraartikulárních projevů);
4. **remise** (bez známek aktivní synovialitidy kloubů, mimokloubních projevů, 2 a více let bez léčby).

Hodnocení funkční aktivity nemocného

Dělíme ji na dvě hodnocení: **podle Steinbrockera** a modifikované skóre **podle Lysholma**.

Odkazy

Související články

- **Revmatologie:** Henochova-Schönleinova purpura ■ Kawasakiho nemoc ■ Systémový lupus erythematos ■ Juvenilní dermatomyozitida ■ Juvenilní idiopatická artritida ■ Revmatoidní artritida ■ Psoriatická artritida ■ Ankylozující spondylartritida

Použitá literatura

- DUNGL, P., et al. *Ortopedie*. 1. vydání. Praha : Grada Publishing, 2005. ISBN 80-247-0550-8.
- BENEŠ, Jiří. *Studijní materiály* [online]. ©2007. [cit. 2010]. <<http://jirben.wz.cz>>.
- HRODEK, Otto a Jan VAVŘINEC, et al. *Pediatric*. 1. vydání. Praha : Galén, 2002. ISBN 80-7262-178-5.
- ŠAŠINKA, Miroslav, Tibor ŠAGÁT a László KOVÁCS, et al. *Pediatric*. 2. vydání. Bratislava : Herba, 2007. ISBN 978-80-89171-49-1.
- 1. MUNTAU, Ania. *Intensivkurs Pädiatrie*. - vydání. Elsevier, Urban & Fischer, 2011. 574 s. ISBN 9783437433931.