

Küttnerův tumor



Küttnerův tumor je vzácné chronické zánětlivé onemocnění slinné žlázy, obvykle žlázy submandibulární. Obvykle postihuje pacienty v páté a šesté dekádě, zcela výjimečně se může objevit i v dětském věku. V současné době je Küttnerův tumor pokládán za manifestaci IgG4 asociované nemoci ve slinné žláze.

Tumor poprvé popsal německý chirurg Hermann Küttner (1870-1932) v roce 1896. Protože je znak "ü" pro řadu jazyků cizí, lze se v literatuře hojně setkat i s nesprávným označením "Kuttnerův tumor".

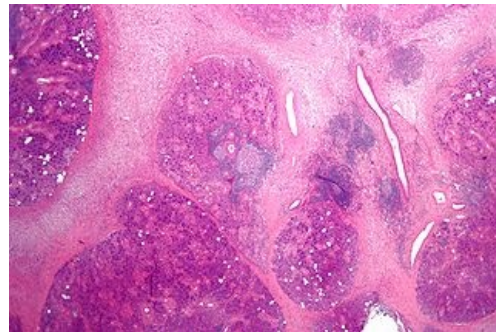
Odkazy

Související články

- IgG4 asociovaná nemoc

Literatura

- MELO, J. C., D. KITSKO a M. REYES-MÚGICA. Pediatric chronic sclerosing sialadenitis: Küttner tumor. *Pediatr Dev Pathol.* 2000, vol. 15, no. 2, s. 165-9, ISSN 1615-5742.
- CULVER, E.L. a A.C. BATEMAN. General principles of IgG4-related disease. *Diag Histopatol.* 2013, vol. 19, no. 4, s. 111-118, ISSN 1756-2317.



Mikroskopický obraz chronické sialoadenitidy