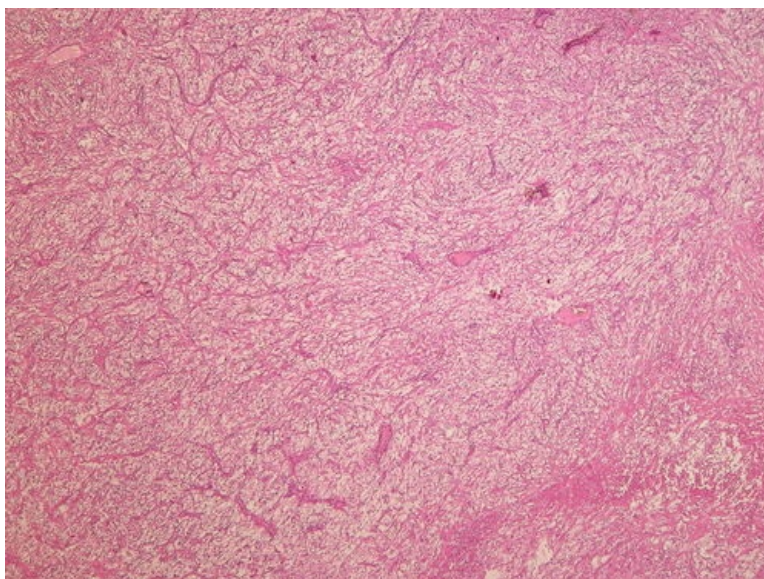
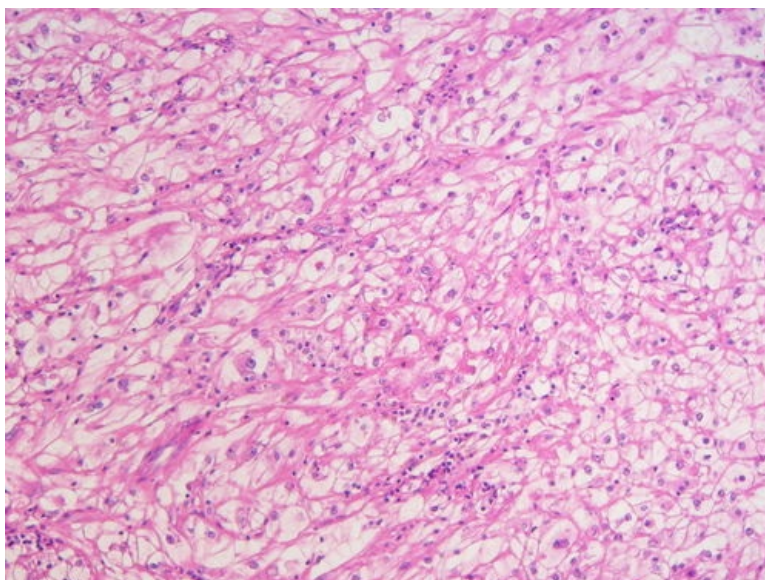


Karcinom ledviny z jasných buněk (preparát)

Zvětšení



Detail



Karcinom ledviny z jasných buněk neboli **světlobuněčný karcinom**, v evropských zemích dříve označovaný eponymem **Grawitzův**, je poměrně častý maligní nádor ledvin. Vzniká z proximálních tubulárních epitelů a tvoří 70–80 %^[1] všech renálních karcinomů dospělého věku. Manifestuje se nejčastěji hematurií, která nemusí být v časných stádiích patrná (mikroskopická forma hematurie). V pozdějších stádiích se objevuje tupá bolest zad doprovázená pozitivním palpačním nálezem^[2].

Histologie

 Podrobnější informace naleznete na stránce Ledvina (preparát).

 Podrobnější informace naleznete na stránce Ledvina (histologický preparát).

Makroskopie

Jedná se o různě velký nádor (několik cm) oválného nebo kulatého tvaru, světle žluté až hnědé (okrové) barvy. Častá jsou ložiska nekróz, regresivních změn (myxoidních) a krvácení. Nádor bývá ohraničený a opouzdřený vazivovým pouzdrém, v některých případech však prorůstá do pouzdra ledviny, na opačné straně pak do hilové oblasti, kde typicky často vrůstá do renální žíly, někdy i do dolní duté žíly (popsány jsou i případy přímého prorůstání až do pravé srdeční síně).

Mikroskopie

Nádor je tvořen typickými, solidně uspořádanými nápadně buňkami se světle eosinofilní až vodojasnou cytoplazmou. Světlost buněk je podmíněna přítomností velkého množství glykogenu a lipidů v cytoplasmě. U dobře diferencovaných nádorů bývají jádra vcelku pravidelná, mitotická aktivita je malá. Někdy však nacházíme

sarkomatoidní nebo polymorfní morfolonii s výraznou mitotickou aktivitou. Časté jsou nekrózy a krvácení.

Prognóza a komplikace

Nejčastějšími komplikacemi jsou prorůstání do perirenální tukové tkáně, do nadledvin a do vena renalis. Nádor dále metastazuje především hematogenně (nejčastěji do kostí, dále plic a mozku), a dále se šíří do regionálních lymfatických uzlin. Nežádoucí se nádor diagnostikuje až v souvislosti s patologickou zlomeninou^[2]. Někdy tento nádor zakládá solitární metastázu (jedinou v organismu). Vzácně se mohou manifestovat také paraneoplastické systémové projevy.

Výskyt

Vyskytuje se ve vyšších věkových kategoriích, častěji u mužů a u kuřáků. Dále se vyskytuje ve spojitosti s von Hippel-Lindau syndromem.

Odkazy

Související články

- Nádory ledvin
- Ledviny
- Ledvina (histologický preparát)

Externí odkazy

- Světlobuněčný karcinom ledviny (virtuální preparát) (http://www.patologie.info/vip/preparat.php?detail=404)

Reference

- POVÝŠIL, Ctibor, Ivo ŠTEINER a Jan BARTONÍČEK, et al. *Speciální patologie*. 2. vydání. Praha : Galén, 2007. 430 s. ISBN 978-807262-494-2.
- KRAHMS, Matthias. *Kurzlehrbuch Pathologie*. 2. vydání. Stuttgart : Thieme, 2013. s. 335. ISBN 978-3-13-143252-0.

Použitá literatura

- POVÝŠIL, Ctibor, Ivo ŠTEINER a Jan BARTONÍČEK, et al. *Speciální patologie*. 2. vydání. Praha : Galén, 2007. 430 s. ISBN 978-807262-494-2.
- BRYCHTOVÁ, Svetlana a Alice HLOBILKOVÁ. *Histopatologický atlas*. 1. vydání. Praha : Grada, 2008. 112 s. ISBN 978-80-247-1650-3.