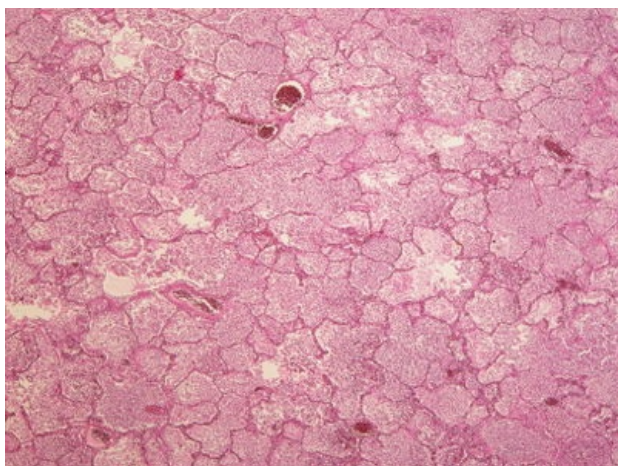
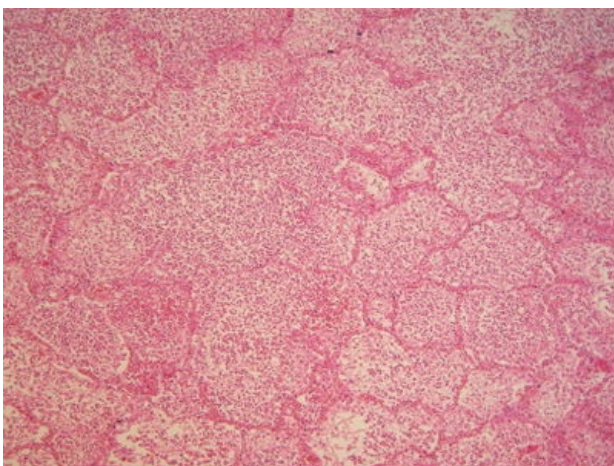


Katarální bronchopneumonie (preparát)

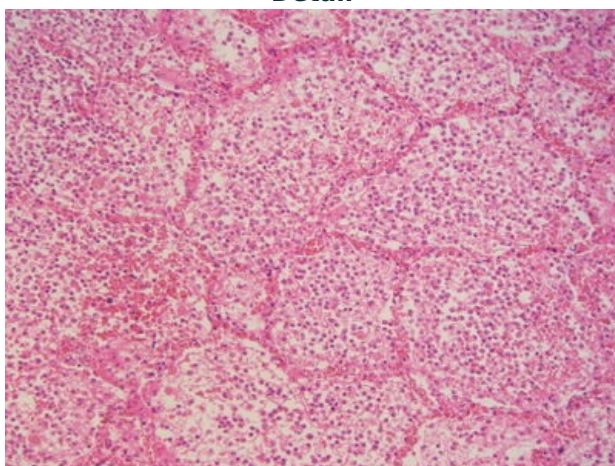
Přehledné zobrazení



Zvětšení



Detail



Katarální bronchopneumonie je povrchový zánět plic.

Histologie

 Podrobnější informace naleznete na stránce Plíce (preparát).

Příčina

Bronchopneumonie je mnohem častější než lobární (krupózní, fibrinózní) pneumonie. Začíná v dolních dýchacích cestách (jako *bronchitis*, *bronchiolitis*), z nichž přestupuje na plicní sklípky, což má za následek ložiskové (lalůčkové) poškození parenchymu. Vyvolavatelem jsou nejrůznější mikroorganismy, nejčastěji streptokoky, stafylokoky, hemofily, pseudomonády a klebsiely. Zpravidla je nejvíce vyjádřena v dorzálních částech dolních plicních laloků (v důsledku hypostázy).

Makroskopie

Plíce jsou překrvené, prosáklé, se šedožlutými či šedočervenými ložisky. Po stlačení mohou vytékat kapičky hnisu.

Mikroskopie

Bronchy a alveoly jsou vyplněny edémovou eosinofilní tekutinou s neutrofilními leukocyty s různě výraznou příměsí fibrinu. Alveolární septa jsou překrvená, s leukostázou. Na rozdíl od lobární pneumonie jde o multifokální proces s **nepravidelnou infiltrací** (střídají se alveoly vzdušné, lehce infiltrované až zcela vyplněné leukocyty); v **centrech** zánětlivých uzlíků jsou **bronchioly či bronchy** vyplněné leukocyty; **menší příměs fibrinu**.

Výskyt

Nejčastější plicní infekční onemocnění. Častěji se vyskytují ve stáří, u dětí do 5 let, u kuřáků. Zvýšené riziko je u pacientů s chronickým onemocněním respiračního a kardiálního traktu (městnavé srdeční selhávání), u diabetiků, u nemocných s cerebrovaskulárním onemocněním a u nemocných s narušenou imunitou a malignitami.

Komplikace

Pleuritida (fibrinózní, hnisavá), empyém hrudníku, abscesy plic, **karnifikace** (nedokonalé vyhojení – namísto rezoluce, tj. rozpuštění a vstřebání zánětlivého exsudátu, dojde k jeho organizaci granulační tkání, následně k vazivovému zániku alveolů a fibróze plic), pyémie, sepse.

Odkazy

Související články

- Pneumonie
- Pleuritida

Externí odkazy

- Katarální bronchopneumonie - virtuální preparát (<http://www.patologie.info/vip/preparat.php?detail=279>)

Použitá literatura

- POVÝŠIL, Ctibor, Ivo ŠTEINER a Jan BARTONÍČEK, et al. *Speciální patologie*. 2. vydání. Praha : Galén, 2007. 430 s. ISBN 978-807262-494-2.
- BRYCHTOVÁ, Svetlana a Alice HLOBILKOVÁ. *Histopatologický atlas*. 1. vydání. Praha : Grada, 2008. 112 s. ISBN 978-80-247-1650-3.