

Kategorie: Dermatologie

Pages in category "Dermatologie"

The following 64 pages are in this category, out of 64 total.

A

- Akantóza
- Alergické kožní projevy
- Ambulantní ošetření popáleniny
- Atopický ekzém

B

- Bazaliom/PGS
- Blepharitis
- Bowenova nemoc

C

- Chalazion
- Ciklopirox

D

- Decubitus
- Dennie–Morganova linie
- Dermatitis papulosa eruptiva infantilis
- Dermatomykózy
- Dermoidy
- Důležité alergen

E

- Eczema microbiale
- Enterovirové exantémy
- Epidermolysis bullosa congenita
- Escharotomie
- Exocytóza (dermatopatologie)

F

- Fasciální excize
- Fotodermatóza
- Fototypy
- Furunkl
- Fyzikální léčba v dermatologii

H

- Hordeolum
- Hyperhidróza
- Hyperkeratóza

I

- Infekční exantémová onemocnění v dětském věku
- Intertrigo

K

- Kalcifylaxe
- Keratoplastická masť
- Kolagenózy
- Procvičování: Kortikoidní masť
- Kožní choroby z příčin mechanických a termických
- Kožní testy

L

- Lichen simplex chronicus
- Lipoblastom

M

- Meibomianitis
- Molluscum contagiosum
- Mykózy

N

- Nystatin

P

- Plané neštovice
- Popáleninová nekróza
- WikiSkripta:Pracovní skupiny/Popáleninová medicína
- Pátá nemoc
- Přejížděná zóna a tepelné gradienty
- Původci infekcí kůže a měkkých tkání

Q

- Queyratova erytroplazie

R

- Rozsah postižení popáleninou

S

- Spalnice
- Spongióza (dermatopatologie)
- Spála
- Stafylokokový syndrom opařené kůže
- Syndrom ruka, noha, ústa

T

- Tangenciální excize popáleniny
- Test kapilárního návratu

V

- Vyšetření kůže a kožních adnex dítěte

X

- Xantelasma
- Xantom

Z

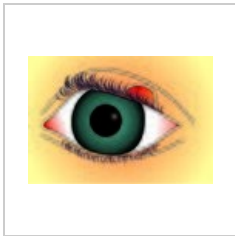
- Zarděnky
- Změny na kůži vyvolané sluncem
- Záněty víček

Š

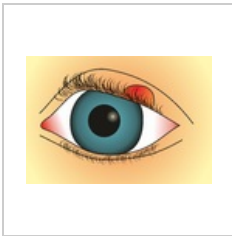
- Šestá nemoc

Media in category "Dermatologie"

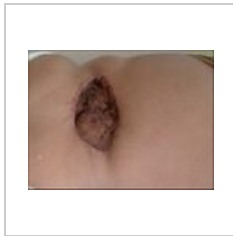The following 7 files are in this category, out of 7 total.



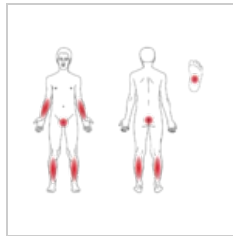
Hordeolum.jpg
2,344 × 1,611;
4.21 MB



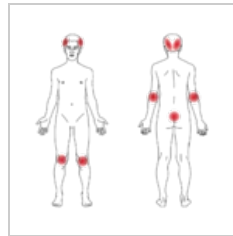
Hordeolum.png
2,344 × 1,611; 958
KB




JCutanAesthetSur...
743 × 558; 60 KB



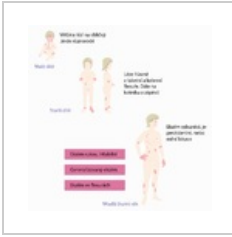
Lichen-ruber-pla...
1,000 × 816; 134
KB



Psoriasis-vulgaris...
1,000 × 977; 152
KB



Tangencialni nek...
900 × 1,200; 248
KB



Zmena ekzem vc...
3,277 × 3,299; 280
KB