

Kategorie: Dermatovenerologie

Subcategories

This category has only the following subcategory.

D

- Dermatologie (64 P, 7 F)

Pages in category "Dermatovenerologie"

The following 164 pages are in this category, out of 164 total.

A

- Acne vulgaris
- Aftózní stomatitida
- AIDS
- Albinismus
- Alergie
- Alopecie
- Apokrinní žlázy

B

- Bakteriální vaginóza
- Balanitis
- Bazaliom
- Bércový vřed

C

- Candidosis
- Celulitida
- Celulitis
- Chancroid
- Chlamydia trachomatis
- Chlamydiové infekce genitálu
- Chlupy a vlasy
- Choroby nehtů
- Ciklopirox

D

- Dermatitis (rozcestník)
- Dermatitis artefacta
- Dermatitis contacta (rozcestník)
- Dermatitis contacta allergica
- Dermatitis contacta irritativa
- Dermatitis herpetiformis
- Dermatitis papulosa eruptiva infantilis
- Dermatitis perioralis
- Dermatitis seborrhoica
- Dermatofibrosarcoma protuberans
- Dermatofytózy
- Dermatomykózy
- Dermatoskopie
- Portál:Dermatovenerologie
- Dermatózy ze zevních příčin
- Důležité alergen

E

- Eczema microbiale
- Ekchymóza
- Ekrinní potní žlázy
- Epikutánní test

- Epitel
- Erysipel
- Erythema exsudativum multiforme
- Erythema nodosum
- Erythrodermie

F

- Fimóza
- Fotodermatóza
- Fototoxicita
- Fototypy
- Funkce kůže
- Fyzikální léčba v dermatologii

G

- Genitální herpes
- Gingivostomatitis herpetica
- Granuloma inguinale

H

- Hereditární angioedém
- Herpangína
- Herpes zoster
- Hirsutismus
- Histopatologické změny v kůži
- Hutchinsonova triáda
- Hyperkeratóza
- Hypertrichóza
- Diskuse:Hypertrichóza

I

- Impetigo
- Imunofluorescenční vyšetření v dermatologii

J

- Jarischova-Herxheimerova reakce

K

- Kapavka
- Kaposiho sarkom
- Konfigurace eflorescencí
- Kožní adnexa
- Kožní B-lymfomy
- Kožní eflorescence
- Kožní imunitní systém
- Kožní lymfom
- Kožní névy
- Kožní T-lymfomy
- Kožní transplantace
- Kůže
- Kůže břicha/histologický preparát
- Kůže s vlasy/histologický preparát
- Kůže tlustého typu (histologický preparát)

L

- Laboratorní vyšetření v dermatovenerologii
- Leukoderma
- Lichen ruber planus
- Lichenifikace
- Lokalizace eflorescencí
- Lyellův syndrom
- Lymeská borrelióza
- Lymphogranuloma venereum
- Léčba dermatomykóz

M

- Mazové žlázy
- Melanocyt
- Melanocytární nádory
- Melanom
- Metotrexát
- Mikrobiální obraz poševní
- Molluscum contagiosum
- Morbus Peyronie
- Mycosis fungoides
- Mykoplazmatové infekce genitálu
- Mykózy

N

- Nehty
- Neisseria gonorrhoeae
- Nekrobiotické granulomatózní procesy
- Nikolského příznak
- Nádory kůže

O

- Onycholýza
- Onychomykóza
- Portál:Otázky z dermatovenerologie (1. LF UK, VL)
- Portál:Otázky z dermatovenerologie (3. LF UK, VL)
- Portál:Otázky z dermatovenerologie (LFP, VL)

P

- Panikulitida
- Papovaviry
- Parařimóza
- Pedikulóza
- Pemfigoid
- Pemfigus
- Pigment
- Pityriasis rosea
- Polyarteriitis nodosa
- Porfyrie
- Porfyrie kožní
- Poruchy pigmentace
- Povinnosti lékaře a nemocného při stanovení diagnózy venerického onemocnění
- Prekancerózy v dermatologii
- Projevy zánětlivých revmatických chorob na pohybovém aparátu a jejich chirurgická léčba
- Prurigo
- Pruritus
- Psoriáza
- Purpura
- Pyodermie
- Původci infekcí kůže a měkkých tkání

Q

- Quinckeho edém

R

- Raynaudova choroba
- Revmatoidní artritida
- Rosacea
- Rychlá reaginová reakce

S

- Sarkoidóza kůže
- Spinaliom
- Stevensův-Johnsonův syndrom
- Sufuze
- Svrab
- Syfilis
- Syfilis (klinický obraz)
- Systémová léčba v dermatologii
- Systémová sklerodermie

- Systemová sklerodermie
- Sézaryho syndrom

T

- Teleangiektazie
- TPHA
- *Treponema pallidum*
- Trichomonas vaginalis
- Trichomonádová vulvovaginitida
- Trombidiasis

U

- Ulcerácia
- Ulcus mixtum
- Urticaria

V

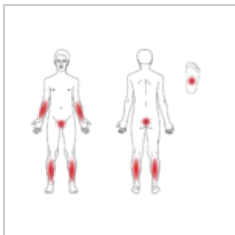
- Verukózní karcinóm
- Virus herpes simplex
- Vitiligo
- Vrožená syfilis
- Vulvovaginitidy
- Vulvovaginitis candidomyceta
- Vývoj kůže

Z

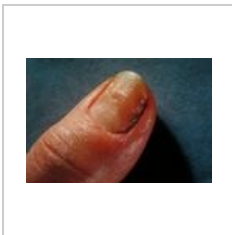
- Záněty vlasových folikulů

Media in category "Dermatovenerologie"

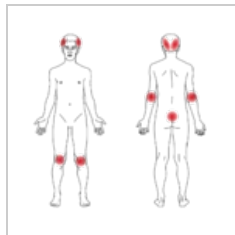
The following 5 files are in this category, out of 5 total.



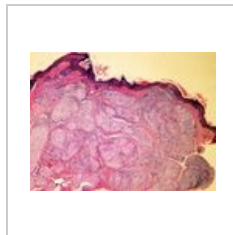
Lichen-ruber-pla...
1,000 × 816; 134 KB



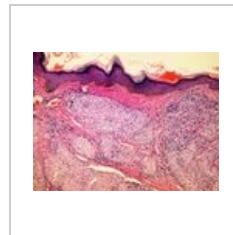
PHIL 2923 lores.jpg
700 × 475; 35 KB



Psoriasis-vulgaris...
1,000 × 977; 152 KB



Sarcoid skin S75-...
608 × 456; 182 KB



Sarcoid skin S75-...
608 × 456; 179 KB