

# Kategorie:Gastroenterologie

## Pages in category "Gastroenterologie"

The following 200 pages are in this category, out of 328 total.

(previous page) (next page)

### A

- Abdominální punkce (pediatrie)
- Achalázie
- Akutní cholangitida
- Akutní cholecystitida
- Akutní nekróza pankreatu
- Akutní pankreatitida (laboratorní diagnostika)
- Alergie na mléko
- Amyláza
- Amyláza (heslo)
- Amyláza/charakteristika
- Amyláza/interpretace
- Amyláza/průkaz makroamylázy
- Amyláza/stanovení
- Amyláza/stanovení ve stolici
- Antacida
- Antidiaroika
- Antiemetika
- Antimitochondriální protilátky
- Anální a rektální atrézie
- Ascites
- Askarióza
- Atrézie a stenózy tenkého střeva
- Atrézie jícnu
- Autoimunitní onemocnění jater
- Autoimunitní pankreatitida

### B

- Bakteriální gastroenteritidy
- Barrettův jícen
- Beta-karoten
- Biochemická vyšetření jater
- Biochemická vyšetření pankreatu
- Boerhaaveův syndrom
- Bolesti břicha (pediatrie)
- Bolestivý syndrom levého podbřišku
- Bolestivý syndrom nadbřišku
- Bolestivý syndrom pravého podbřišku
- Buddův-Chiariho syndrom
- Bílkoviny v séru a moči (1. LF UK, VL)
- Břišní tyfus

### C

- Choledocholitiáza
- Cholelitiáza
- Chronická cholecystitida
- Chronická onemocnění plic
- Chronická pankreatitida
- Chronické poruchy výživy
- Chymotrypsin ve stolici
- Criglerův-Najjarův syndrom
- Crohnova choroba
- Cronkhite-Canada syndrom
- Cysta choledochu
- Cystická fibróza
- Cysty a abscesy jater
- Céliakie

### D

- Dechové testy (rozcestník)
- Dechové testy s uhlíkem-13
- Dechové testy s vodíkem
- Dechový test s D-xylózou značenou uhlíkem-13
- Dechový test s močovinou značenou uhlíkem-13
- Dechový test s oktanoátem sodným značeným uhlíkem-13
- Dechový test se smíšenými triglyceridy značenými uhlíkem-13
- Deficit antitrypsinu
- Uživatel:DenKazeka/Pískoviště Crohn
- Dermatitis herpetiformis
- Detekce antigenu Helicobacter pylori ve stolici
- Diagnostické užití ultrazvuku
- Diagnostické zobrazovací metody při vyšetření zažívacího traktu
- Diagnostické zobrazovací metody při vyšetření žlučníku a žlučových cest
- Diagnostika helikobakterové infekce
- Dieta při onemocnění žlučníku a slinivky
- Diferenciální diagnostika bolestí na hrudi/PGS (VPL)
- Diferenciální diagnostika ikteru
- Diferenciální diagnostika poruch polykání
- Diferenciální diagnostika průjemových onemocnění
- Diferenciální diagnóza zánětlivých a ileózních NPB
- Difúzní spasmus jícnu
- Divertikly jícnu
- Divertikulární nemoc tlustého střeva
- Dolní funkční dyspepsie
- Dunbarův syndrom
- Dyspepsie
- Důsledky portální hypertenze

## E

- Echinococcus multilocularis
- Elastáza 1 v séru
- Elastáza 1 ve stolici
- Endomysální protilátky
- Endoskop
- Endoskopická retrogradní cholangiopankreatikografie
- Enteroskopie
- Enterotoxikózy
- Enterální výživa u onkologických onemocnění GIT
- Eradikace Helicobacter pylori

## F

- Diskuse s uživatelem:Fabera.petr/Pískoviště
- Fekální transplantace
- FNAB
- Funkční dyspeptický syndrom
- Funkční testy v gastroenterologii

## G

- Gastrická tonometrie
- Gastrický inhibiční polypeptid
- Gastrin
- Gastrin v séru
- Gastrinom
- Portál:Gastroenterologie
- Gastroezofageální reflux (pediatrie)
- Gastrointestinální hormony
- Gastrointestinální stromální tumor
- Gastrointestinální stromální tumor/PGS
- Gastroskopie
- Gilbertův syndrom

## H

- Haemocult
- Helicobacter pylori
- Hematemesis
- Hemochromatóza
- Hepatitida A
- Hepatitida B
- Hepatitida C

- Hepatitida C
- Hepatitida D
- Hepatitida E
- Hepatitida F
- Hepatitida G
- Hepatitidy
- Hepatomegalie
- Hepatoprotektiva
- Hepatorenální syndrom
- Hiátová hernie
- Horní funkční dyspepsie

## I

- Ikterus
- Ileus
- Imunochemický test krve ve stolici
- Infekce vyvolané Escherichia coli
- Infekční cholangitida
- Inhibitory protonové pumpy
- Intolerance laktózy
- Invaginace
- Izolace DNA a genetické markery

## J

- Jaterní cirhóza
- Jaterní encefalopatie
- Jaterní fibróza
- Jaterní selhání
- Jaterní selhání (pediatrie)
- Jícen
- Jícnové varixy

## K

- Kalprotektin ve stolici
- Kampylobakterová enteritida
- Karbohydrátdeficientní transferin
- Karcinoid
- Karcinom pankreatu
- Karcinom Vaterovy papily
- Karcinom žaludku
- Karcinom žlučníku
- Kavokavální anastomózy
- Kolorektální adenom
- Kolorektální karcinom
- Kolorektální karcinom/diagnostika
- Kolorektální karcinom/epidemiologie
- Kolorektální karcinom/etiologie
- Kolorektální karcinom/patologie
- Kolorektální karcinom/PGS
- Kolorektální karcinom/prognóza
- Kolorektální karcinom/screening
- Kolorektální karcinom/staging
- Kolorektální karcinom/symptomatologie
- Kolorektální karcinom/terapie
- Koloskopické vyšetření
- Komplikace žaludečního a duodenálního vředu
- Konkrementy
- Krukenbergův tumor
- Krvácení z trávicí trubice
- Kvantitativní stanovení hemoglobinu ve stolici
- Kyselina ursodeoxycholová

## L

- Laboratorní metody v gastroenterologii
- Laddův syndrom
- Laktulózomanitolový test střevní propustnosti
- Laktózový toleranční test
- Laxativa
- Uživatel:LeP/Pískoviště/střevní záněty
- Linitis plastica
- Lináza

- Lipáza
- Lipáza makroenzym
- Lipáza/stanovení
- Lipáza/základní charakteristika
- Litotrypse extrakorporální rázovou vlnou
- Lynchův syndrom

## M

- Malabsorpční syndrom
- Mallory-Weissův syndrom
- Malrotace střeva a volvulus
- Meckelův divertikl
- Megacolon congenitum
- Meteorismus
- Uživatel: Michmach/Pískoviště
- Miserere
- Monitorování vnitřního prostředí v intenzivní péči
- Motilita střeva
- Murphyho znamení

## N

- Nauzea
- Nealkoholická steatohepatitida
- Neceliakální glutenová senzitivita
- Neinfekční chronická jaterní onemocnění
- Nemoci slinných žláz
- Nemoci žlučníku a pankreatu u dětí
- Nepřímé testy exokrinní funkce pankreatu
- Nespecifické střevní záněty

(previous page) (next page)

## Media in category "Gastroenterologie"

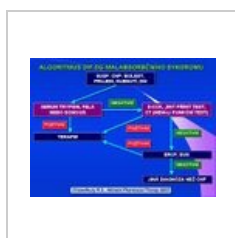The following 121 files are in this category, out of 121 total.



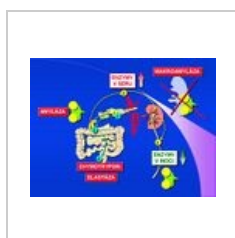Aktivační kaskád...  
720 × 540; 57 KB



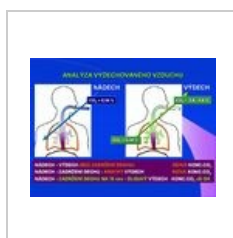Akutní pankreatit...  
720 × 540; 66 KB




Algorithmus dif.dg...  
720 × 540; 66 KB



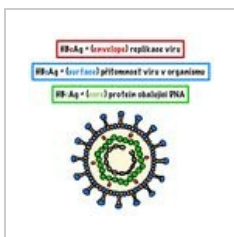
Amylaza.jpg  
720 × 540; 64 KB




Analýza vydecho...  
800 × 600; 86 KB



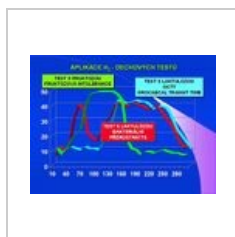
Antiendomysialní...  
800 × 600; 125 KB



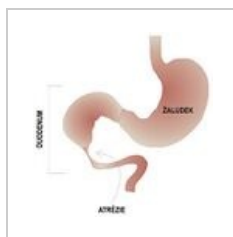
Antigenní části vi...  
1,649 × 1,640; 342 KB



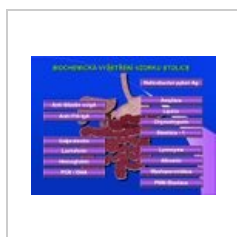
Antigliadinové pr...  
720 × 540; 73 KB




Aplikace dechovy...  
800 × 600; 85 KB



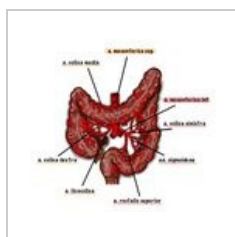
Atrezie duodena...  
350 × 363; 34 KB



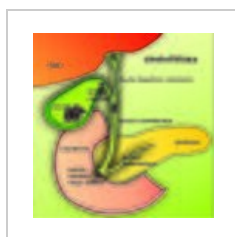
Biochemická vyš...  
720 × 540; 73 KB



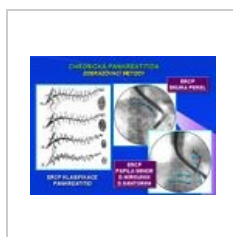Calprotectin ve s...  
720 × 540; 42 KB



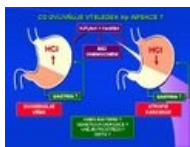Cevycolon.jpg  
1,589 × 1,481; 300 KB



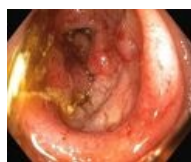Cholelitiáza.jpg  
2,826 × 2,889; 2.96 MB



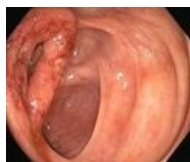Chronická pankr...  
720 × 540; 70 KB



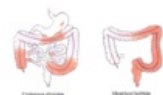Co ovlivňuje výsl...  
720 × 540; 57 KB



Crohn1.jpg  
300 × 250; 83 KB



Crohn2.jpg  
300 × 254; 73 KB




Crohnova chorob...  
667 × 409; 148 KB



Cysta choledoch...  
547 × 763; 53 KB



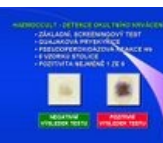Dechovy test 13...  
800 × 600; 84 KB



Dechovy test mo...  
800 × 600; 65 KB



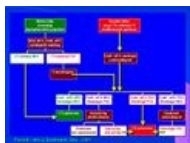Detekce okultníh...  
720 × 540; 82 KB



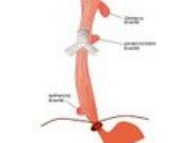
Detekce okultníh...  
720 × 540; 58 KB




Dg algoritmus M...  
720 × 540; 83 KB




Diagnostika celi...  
720 × 540; 57 KB



Divertikly jícnu.jpg  
465 × 623; 38 KB



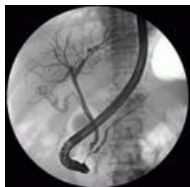EGT.jpg  
800 × 600; 97 KB



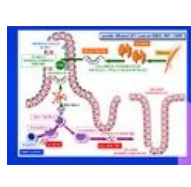
Elastaza ve stolic...  
800 × 600; 112 KB



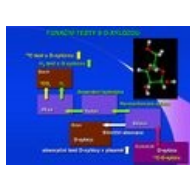
Elastaza ve stolic...  
720 × 540; 78 KB




ERCP.jpg  
519 × 515; 80 KB



Etiopatogeneze c...  
800 × 600; 90 KB



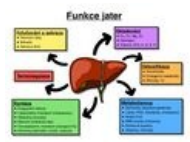
Fcni test s d-xylo...  
800 × 600; 60 KB



Fcni test zaludec...  
720 × 540; 84 KB



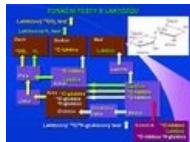Fcni testy v gastr...  
720 × 540; 58 KB



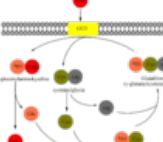
Funkce jater.jpeg  
2,154 × 1,668; 478 KB




Funkcni testy s D...  
800 × 600; 60 KB



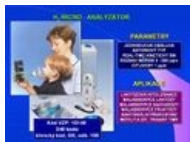Funkcni testy s la...  
800 × 600; 84 KB



Gama-glutamyl...  
1,796 × 1,592; 62 KB



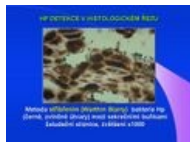
Graf k PABA test...  
720 × 540; 46 KB




H2 mikronalizy...  
800 × 600; 89 KB




Home-care detek...  
800 × 600; 74 KB



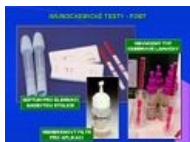Hp detekce v hist...  
720 × 540; 56 KB




IFOBT.jpg  
800 × 600; 93 KB



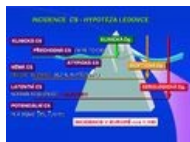
IFoht2.jpg  
800 × 600; 70 KB




Imunochemické t...  
720 × 540; 55 KB



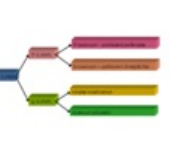Incidence a mort...  
667 × 503; 62 KB



Incidence celiaki...  
800 × 600; 74 KB




Incidence kolorek...  
800 × 600; 87 KB




Interpretace elev...  
960 × 720; 22 KB

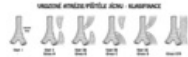



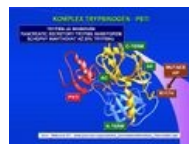IR detekce.jpg  
720 × 540; 62 KB




IRMS detekce.jpg  
720 × 540; 56 KB



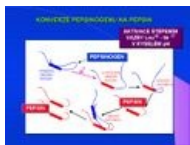
Jícen klasifikace...  
1,200 × 400; 51 KB



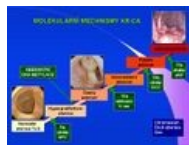Komplex trypsinog...  
800 × 600; 79 KB



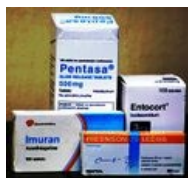Koncentrace Hb ...  
720 × 540; 59 KB



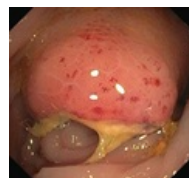Konverze pepsin...  
720 × 540; 48 KB




KR CA.jpg  
720 × 540; 56 KB



Leky crohn.jpg  
300 × 283; 89 KB



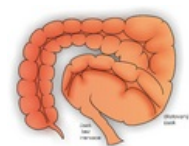
Lymfom.PNG  
482 × 450; 476 KB



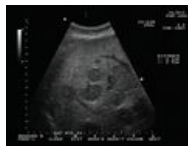Markery akutní p...  
800 × 600; 67 KB



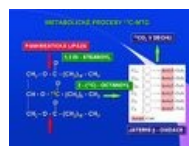
Markery akutní p...  
800 × 600; 67 KB



Megacolon.png  
3,351 × 2,708;  
2.35 MB



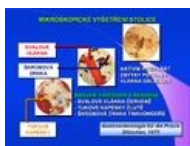Meta játra.jpg  
400 × 320; 79 KB




Metabolicke proc...  
720 × 540; 57 KB




Microstream tech...  
720 × 540; 59 KB



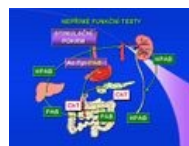Mikroskopické vy...  
800 × 600; 89 KB



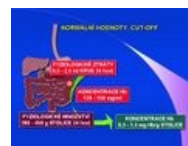MTG dechovy tes...  
720 × 540; 67 KB



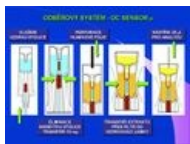Neinvazivní test ...  
720 × 540; 54 KB



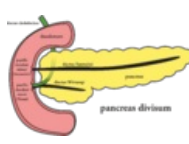
Nepřímé funkční ...  
720 × 540; 59 KB



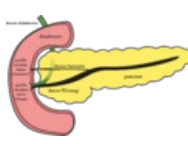Normální hodnot...  
720 × 540; 58 KB



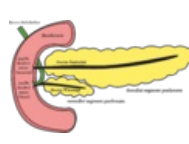
Odběrový systé...  
800 × 600; 74 KB



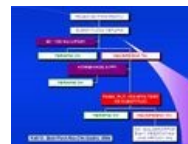Pancreas divisum...  
2,768 × 1,807; 394 KB



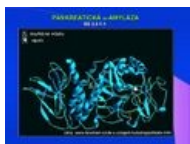Pancreas norma...  
2,768 × 1,807; 377 KB




Pancreas vývoj.png  
2,830 × 1,724; 416 KB



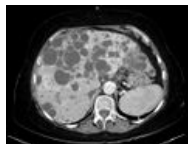
Pankreas.jpg  
720 × 540; 49 KB



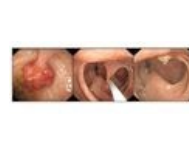Pankreatická am...  
800 × 600; 74 KB



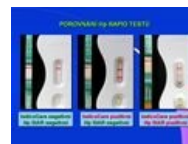
Pepsinogen I a II ...  
800 × 600; 87 KB



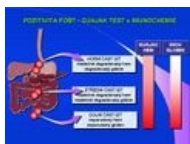Polycystóza jater...  
1,090 × 839; 317 KB



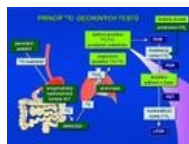Polypy.jpg  
800 × 313; 40 KB



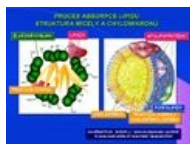
Porovnání Hp rap...  
800 × 600; 77 KB



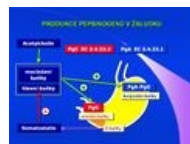Pozitivita FOBT - ...  
720 × 540; 64 KB



Princip 13C dech...  
800 × 600; 85 KB



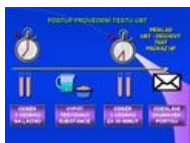Proces absorpce ...  
720 × 540; 76 KB



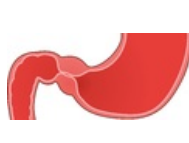
Produkce pepsin...  
800 × 600; 75 KB



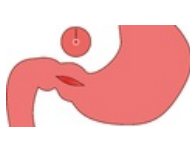
Procalcitonin - mol...  
800 × 600; 65 KB



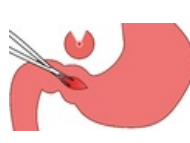Provedeni testu ...  
720 × 540; 59 KB



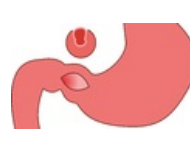
Pylorostenóza.png  
2,706 × 1,255; 213 KB



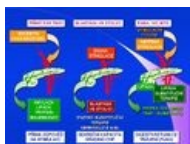Pylorostenóza2.p...  
2,700 × 1,479; 130 KB



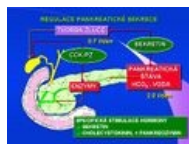Pylorostenóza3.p...  
2,711 × 1,551; 182 KB



Pylorostenóza4.p...  
2,700 × 1,521; 143 KB



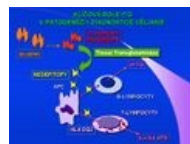
Přímý pzs test.jpg  
720 × 540; 83 KB




Regulace pankre...  
720 × 540; 81 KB



Regulace žaludeč...  
720 × 540; 50 KB



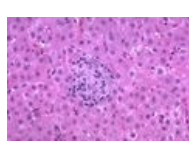
Role tTG u celiaki...  
720 × 540; 56 KB



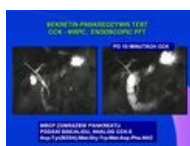Rutin dg.jpg  
720 × 540; 62 KB



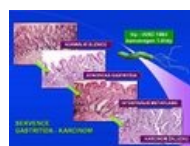
Sarcoid gross liv...  
533 × 423; 18 KB



Sarcoidosis extra...  
600 × 398; 65 KB



Sekretin-pankreo...  
800 × 600; 92 KB



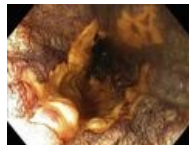Sekvence gastriti...  
800 × 600; 114 KB



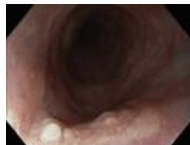Senzitivita a spec...  
720 × 540; 82 KB



Soubor 000 (13).j...  
1,668 × 2,154; 331 KB



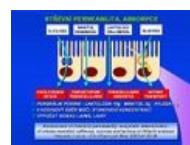Spinocel.jícen2.JPG  
646 × 528; 281 KB



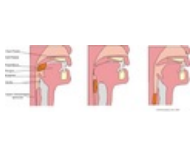Spinocel.jícen.JPG...  
647 × 530; 243 KB



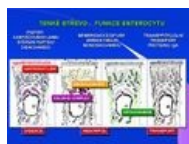
Stanovení chymo...  
800 × 600; 91 KB



Střevní permeabi...  
800 × 600; 101 KB



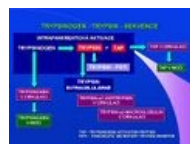Swallow food.png  
576 × 207; 46 KB



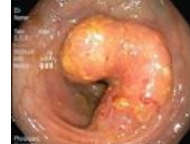Tenké střevo-fce ...  
720 × 540; 94 KB



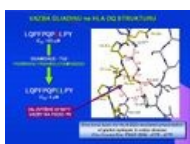Tkanova transglu...  
800 × 600; 104 KB



Trypsinogen - try...  
720 × 540; 61 KB



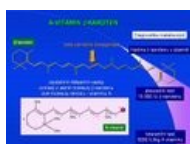
Tumor sigma.JPG  
348 × 295; 20 KB



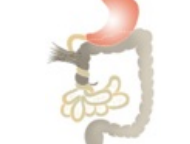Vazba gliadinu n...  
800 × 600; 75 KB



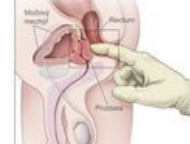Vienna.pdf  
1,239 × 1,754; 82 KB



Vitamin A.jpg  
800 × 600; 64 KB



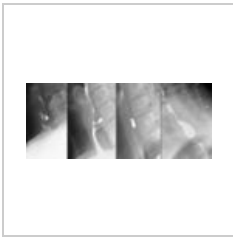
Volvulus.png  
500 × 794; 59 KB



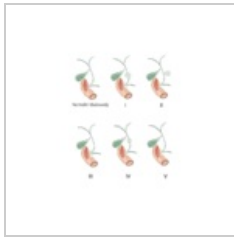
Vyšetření per rec...  
2,025 × 2,018; 338 KB




Vyšetření stolice ...  
800 × 600; 77 KB



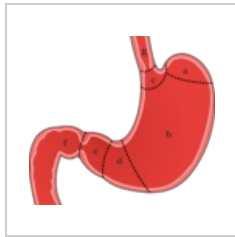
Zenker Divertikel...  
1,428 × 580; 106 KB



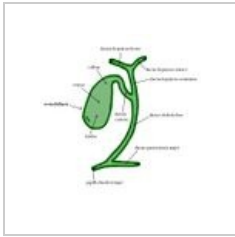
Zlucovody-01.png  
1,000 × 1,414; 367 KB



Žaludek, G-buňk...  
720 × 540; 85 KB



Žaludek2.png  
2,724 × 2,482; 448 KB



Žlučové cesty - n...  
1,089 × 1,000; 228 KB