

# Kategorie: Gynekologie

## Pages in category "Gynekologie"

The following 182 pages are in this category, out of 182 total.

### A

- Ablace
- Abraze (gynekologie)
- Adnexitida
- Alfa-fetoprotein
- Amenorrhoea
- Appendicitida v těhotenství
- Ashermanův syndrom
- Asistovaná reprodukce
- Atelektáza

### B

- Baby masáže
- Bakteriální vaginóza
- Benigní onemocnění prsu
- Bishop skóre, výška fundu - vzdálenost spona/fundus)
- Brennerův tumor

### C

- Cerclage
- Chirurgická léčba zhoubných gynekologických nádorů
- Choriový gonadotropin
- Choroby kardiiovaskulárního systému a těhotenství
- Ciklopirox
- Cowdenové syndrom
- Cyklické změny v ženském těle
- Cystokéla
- Císařský řez

### D

- Diabetes mellitus v graviditě
- Diagnostické užití ultrazvuku
- Diagnostické zobrazovací metody v gynekologii
- Diagnostika stavu plodu v těhotenství a při porodu
- DIC (gynekologie a porodnictví)
- Diseminovaná intravaskulární koagulace
- Dráždivá děloha
- Dysfunkce dolních močových cest
- Dysmenorrhoea
- Děloha
- Děloha / Uterus - HE

### E

- Eklampsie
- Ektropium (gynekologie)
- Embolie plodovou vodou
- Embolie plodovou vodou, šok, DIC – diagnostika, prevence, terapie
- Endometrióza
- Endoskop

### F

- Farmaka ovlivňující děložní činnost
- Fetální fibronektin
- Funnelling
- Fyzikální a chemické teratogeny

### G

## G

- Gametogeneze
- Germinální nádory
- Gestační trofoblastická nemoc
- Graafův folikul
- Gynekologická anamnéza
- Gynekologické záněty
- Portál:Gynekologie a porodnictví
- Portál:Gynekologie a porodnictví (LFHK)

## H

- HBsAg pozitivní matka a novorozenec
- HELLP syndrom
- Hematometra
- Hematosalpinx
- Hirsutismus
- Hodnocení spermiogramu
- Hrdlo děložní
- Hymen
- Hyperaktivní močový měchýř
- Hyperplázie děložní sliznice
- Hypertenze v těhotenství
- Hypoxie plodu
- Hysterektomie
- Hysteroskopie

## I

- In vitro fertilizace
- Indikace chromozomálního vyšetření
- Infekce způsobené Streptococcus agalactiae
- Inkontinence moči
- Uživatelka:Ivettak/Pískoviště

## K

- Karcinom děložního těla
- Kongenitální toxoplazmóza
- Krukenbergův tumor
- Krvácení v těhotenství
- Krvácivé stavy v porodnictví
- Kyretáž

## L

- Laktace
- Laparoskopická chirurgie
- Laparoskopická hysterektomie
- Leiomyosarkom
- Lidský papillomavirus
- Ligamentum latum uteri
- Lymfatická drenáž prsu
- Léčiva v těhotenství

## M

- Uživatel:Mala iv/Pískoviště 2
- Mamografie
- Mateřská mortalita
- Menarche
- Menopauza
- Menoragie
- Menstruační cyklus
- Metoda Ludmily Mojžíšové
- Metroragie
- Mikrobiální obraz poševní
- Mimoděložní těhotenství
- Myoma uteri

## N

- Nauzea a zvracení v těhotenství
- Nechirurgická léčba zhubných gynekologických nádorů

- Nechirurgická léčba zhoubných gynekologických nádorů
- Neepitelové nádory ovaria
- Nenádorová onemocnění vaginy
- Nepravidelnosti pánve
- Nykturie
- Nádory dělohy
- Nádory děložního hrdla
- Nádory prsu
- Náhlá smrt v těhotenství, za porodu, po porodu
- Náhlé příhody břicha v gynekologii

## O

- Oligohydramnion
- Portál:Otázky ke státní zkoušce z gynekologie a porodnictví (1. LF UK, VL)
- Portál:Otázky ke státní zkoušce z gynekologie a porodnictví (3. LF UK, VL)
- Ovariální cyklus
- Ovariální cysty
- Ovariální hyperstimulační syndrom
- Ovariální nádory
- Ošetření prekanceróz gynekologických nádorů

## P

- Patologické uložení placenty
- Peripartální život ohrožující krvácení
- Placenta
- Plavání novorozenců
- Plicní choroby v těhotenství
- Plodová voda
- Plodové obaly a placenta
- Podpurný a závěsný aparát malé pánve
- Polyhydramnion
- Polyp děložní sliznice
- Porodnická anamnéza
- Poruchy cyklického krvácení
- Poruchy pohlavní diferenciacie a pohlavního zrání
- Poruchy reprodukce
- Potrat
- Prebiptické vyšetřovací metody v gynekologii
- Preeklampsie
- Prekancerózy děložního hrdla
- Prekancerózy v gynekologii
- Premenstruální syndrom
- Prenatální diagnostika
- Prevence gynekologických nádorů
- Princip hamaky
- Právní zabezpečení a sociální ochrana ženy v těhotenství a mateřství
- Pubarche
- Pupečník
- Pánev
- Původci infekcí pohlavního ústrojí ženy

## Q

- Q-TIP test

## R

- RCUI
- Ruptura dělohy
- Rutinní laboratorní vyšetření u ženy s mrtvým plodem

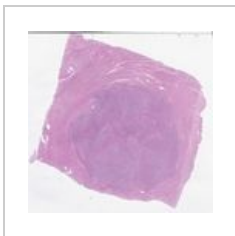
## S

- Sheehanův syndrom
- Sterilizace
- Stresová inkontinence moči
- Svalové dno pánevní
- Syndrom 47,XXX
- Syndrom mrtvého plodu

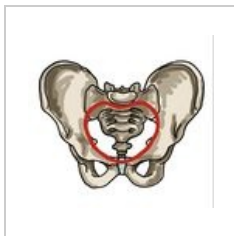
## T

- Tělesná

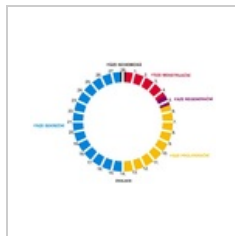




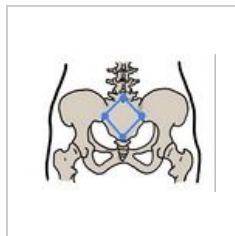
Leiomyom 10 28...  
1,440 × 1,418; 710  
KB



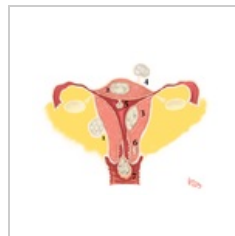
Linea terminalis.j...  
951 × 890; 168 KB



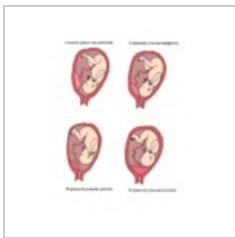
Menstruacni cykl...  
600 × 401; 63 KB



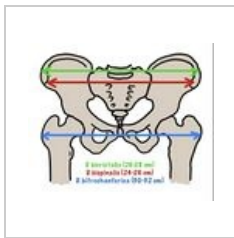
Michaelisova rou...  
902 × 671; 120 KB



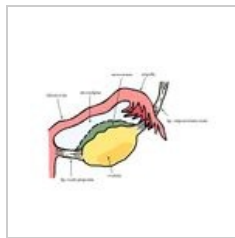
Myoma.png  
1,736 × 1,345; 942  
KB



Patologické ulože...  
1,040 × 1,368; 614  
KB



Pelvimetrické vyš...  
870 × 742; 147 KB



Závěs vaječníku.j...  
1,347 × 1,000; 299  
KB