

Kategorie:Neurochirurgie

Pages in category "Neurochirurgie"

The following 173 pages are in this category, out of 173 total.

A

- Adenom hypofýzy
- Akutní subdurální hematom
- Akveduktální stenóza
- Apertův syndrom
- Arachnoidální cysty
- Arteriovenózní malformace
- Astrocytom
- Atlantookcipitální dislokace

B

- Babinského reflex
- Bolest dolních zad
- Brudzinského příznak

C

- Capsula interna
- Centrální nervový systém
- Cervikální spondylóza
- Chiariho malformace
- Chirurgická léčba bolesti
- Chirurgická léčba epilepsie
- Chirurgická léčba hydrocefalu
- Chirurgická léčba Parkinsonovy choroby
- Chloramfenikol
- Chronický subdurální hematom
- Chvostkův příznak
- Cévní mozkové příhody
- Cévy mozku

D

- Dandy-Walker syndrom
- Decerebrační rigidita
- Degenerativní onemocnění krční páteře
- Dekortikační rigidita
- Difúzní axonální poranění
- Uživatel:Dusan/Pískoviště

E

- Edém mozku
- Elektrofyziologické metody v klinické diagnostice
- Empyema subdurale
- Ependymom
- Ependymom (patologie)
- Epidurální hematom
- Epilepsie
- Epileptické ložisko
- Evokované potenciály
- Extra-intrakraniální anastomóza

F

- Faciální hemispasmus
- Flataův příznak
- Fraktury lebky

G

- Gama nůž
- Glioblastoma multiforme
- Gliomy mozku
- Glossofaryngeální neuralgie
- Griesingerův příznak

H

- Hemiplegia alternans
- Hemiplegie
- Hemodynamické zduření mozku
- Hemoragické cévní mozkové příhody
- Herniace mozku
- Hnisavá meningitida (infekce)
- Uživatel:Horrymir/Pískoviště/Hokus pokus
- Hydrocefalus

I

- Idiopatická intrakraniální hypertenze
- Indikace neurochirurgické operace
- Intervenční radiologie
- Intrakraniální hypertenze
- Intrakraniální metastázy
- Ischemie mozku

K

- Karotická endarterektomie
- Karotido-kavernózní píštěl
- Kavernózní malformace
- Procvičování:Kazuistika ze soudního lékařství 3
- Klasifikace epileptických záchvatů
- Kontuze a lacerace mozku
- Kořenové syndromy
- Kraniocerebrální traumata
- Kraniofaryngom
- Kraniostenóza
- Krvácení do capsula interna
- Krvácení do mozkového parenchymu

L

- Lasegueův příznak
- Lhermittův příznak
- Likvorea
- Lumbago
- Lumbální punkce
- Lymfomy ústřední nervové soustavy
- Léčba intrakraniálního aneurysmatu

M

- Malformace CNS
- Meningeomy
- Meningokéla
- Meralgia paraesthetica
- Mikrochirurgická technika v neurochirurgii
- Mononeuritis multiplex
- Morbus Scheuermann
- Mozek
- Mozkomíšní mok
- Mozková kůra
- Mozkový absces
- Městnavá papila

N

- Nauzea
- Načasování operace, operační technika a rehabilitace
- Nervy horní končetiny
- Neuralgie trigeminu
- Neurochirurgická jednotka intenzivní péče
- - Bartál:Neurochirurgie

- Portál:neurochirurgie
- Chipaultovo pravidlo
- Neurofibromatóza
- Normotenzní hydrocefalus
- Nukleární magnetická rezonance
- Nádory kaudy
- Nádory mozečku a IV. komory u dospělých
- Nádory periferních nervů

O

- Oligodendrogliom
- Operační přístupy k mozku a míše
- Osteomyelitis cranii
- Portál:Otázky z neurochirurgie (1. LF UK, VL)
- Otřes mozku

P

- Paréza plexus brachialis
- Penetrující poranění (neurochirurgie)
- Periferní obrna
- Perimyelografie
- Phalenův test
- Plexus cervicalis
- Poranění měkkých lebečních pokrývek
- Poranění nervů horní končetiny
- Poranění nosiče (C1)
- Poranění periferních nervů
- Poranění čepovce (C2)
- Poruchy postavení víček
- Postkomoční syndrom
- Posttraumatická obrna lícního nervu
- Prefrontální syndrom
- Prevence sekundárního poškození míchy, indikace k urgentní operaci z hlediska dekomprese míchy
- Profesionální poškození periferních nervů
- Prolaktinom
- Ptóza
- Předoperační příprava v neurochirurgii
- Příznak opozice šíje
- Příznak trojnožky

R

- Radikulosakografie
- Rolandický syndrom
- Rossolimův jev
- *Roztržení mozku*

S

- Schwannom
- Seznam zkratk v neurochirurgii
- Sinus cavernosus
- Spine sign
- Spinální nádory
- Spondylolistéza
- Spontánní intracerebrální krvácení u hypertoniků
- Stenóza bederního páteřního kanálu
- Stereotaxe
- Subarachnoidální krvácení
- *Subarachnoidální krvácení z aneurysmatu a A-V malformace*
- Subdurální hematom
- Syndrom epikonu
- Syndrom konu
- Syndrom kubitálního tunelu
- Syndrom parietálního laloku
- Syndrom von Hippel-Lindau
- Syndroma canalis carpi
- Syndroma canalis Guyoni
- Syndroma caudae equinae
- Syndromy chronické komprese (entrapment) nervů, nádory periferních nervů
- Syringomyelie

T

- Toddova paréza
- Traumatické míšní syndromy
- Trousseauův příznak

V

- Vestibulární schwannom
- Vrozené vady nervové soustavy
- Vzácnější úžinové syndromy
- Výhřez bederní meziobratlové ploténky

W

- Wallerova degenerace a regenerace
- Willisův okruh

Z

- Zobrazovací metody v neurochirurgii
- Zraková dráha
- Zánětlivá nitrolební onemocnění

Ú


- Úraz

Č

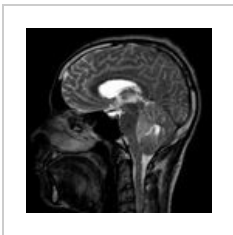- Časové rozdělení neurochirurgických operací

Media in category "Neurochirurgie"

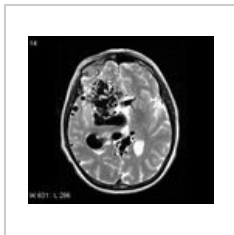The following 43 files are in this category, out of 43 total.



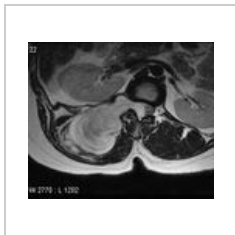Akutni neurologic...
543 × 887; 145 KB



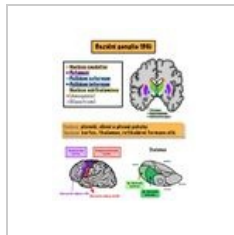
Anaplas mri.jpg
630 × 630; 92 KB



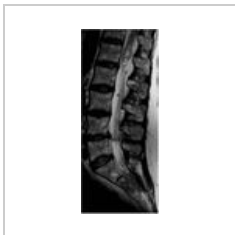AVM cerebral.jpg
630 × 570; 60 KB



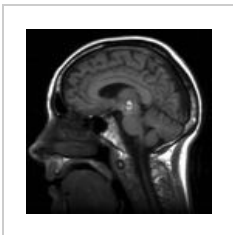
Axial schwannom...
630 × 533; 58 KB



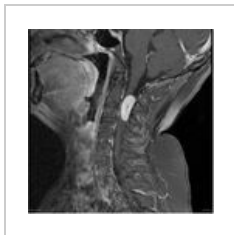BG1.jpeg
1,668 × 2,154; 555 KB



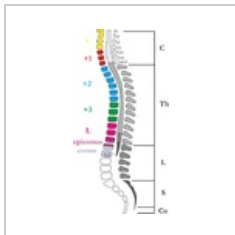Carcinoma breas...
262 × 630; 23 KB



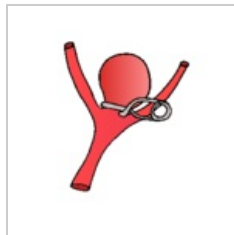Cavernoma mes...
630 × 630; 44 KB




Cervical schwann...
630 × 630; 47 KB



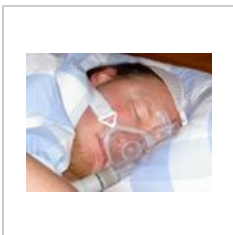
Chipault.png
600 × 1,166; 205 KB



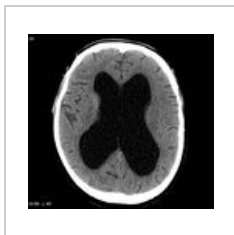Clipping aneurys...
279 × 286; 14 KB



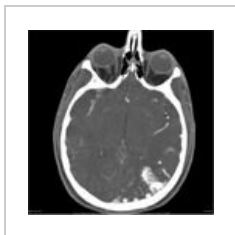Coiling aneurysm...
418 × 396; 50 KB



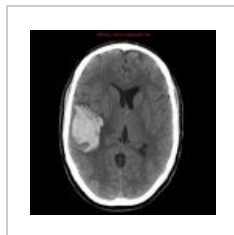
CPAP.jpg
1,600 × 1,200; 349 KB



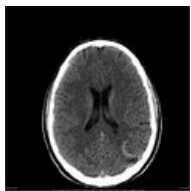
CT - obstrukční h...
442 × 418; 34 KB



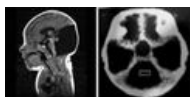
CT brainAVM con...
630 × 630; 32 KB



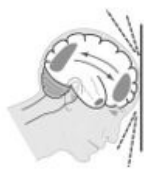CT brainAVM non...
630 × 630; 36 KB



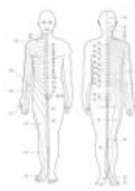CT brainAVM non...
630 × 630; 42 KB



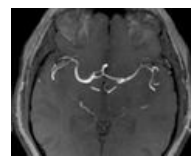
Dandy-Walker m...
624 × 308; 37 KB



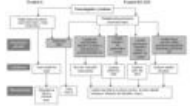DAP.jpg
250 × 258; 43 KB



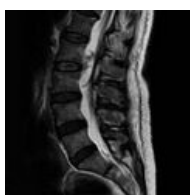Dermatomy.jpg
420 × 520; 78 KB



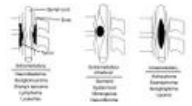
Fenestrated ACA...
630 × 506; 25 KB



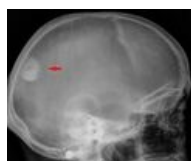
Frankel lokalizac...
793 × 462; 111 KB



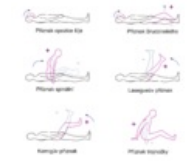
Intradural schwa...
630 × 630; 34 KB



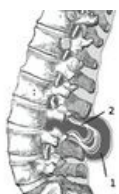Klasifikace spinál...
1,024 × 551; 81 KB



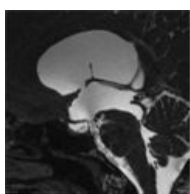
Meningeom im R...
1,084 × 895; 214 KB



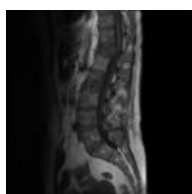Meningeální jevy...
1,826 × 1,789; 310 KB



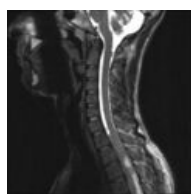
Meningomyelocel...
300 × 335; 22 KB



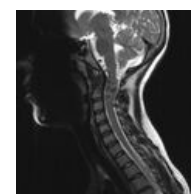
MRI T2 - postope...
630 × 630; 34 KB



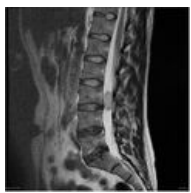
MRI - metastáza ...
630 × 630; 106 KB



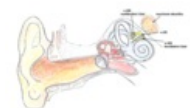MRI - spinální ast...
630 × 630; 69 KB



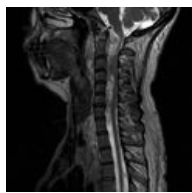
MRIT2 AVM.jpg
606 × 630; 107 KB



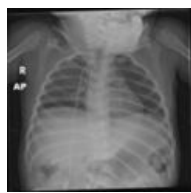Myxo spinal.jpg
630 × 630; 61 KB



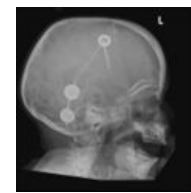Neurinom akusti...
605 × 388; 205 KB



Nf-1 multiple neu...
630 × 630; 43 KB



RtgVPshunt.jpg
630 × 623; 58 KB



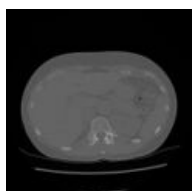
RtgVPshunt1.jpg
600 × 630; 50 KB

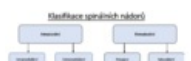
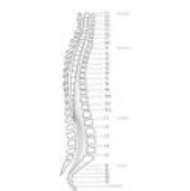
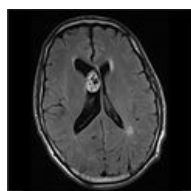
Schéma klasifika...
1,264 × 417; 23 KB



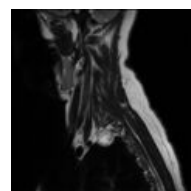
Segmenty a obra...
318 × 572; 68 KB



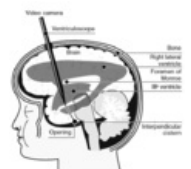
Spinal osteoid os...
630 × 630; 54 KB



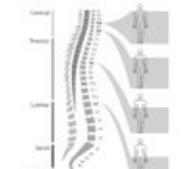
Subependymom ...
442 × 442; 24 KB



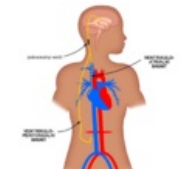
T2sag intercostal...
630 × 630; 129 KB



Ventrikulostomie...
555 × 586; 149 KB



Vertikalni topogr...
496 × 576; 76 KB



VP-VA Shunt cs.p...
1,024 × 1,024; 69 KB