

# Kategorie:Ortopedie

## Pages in category "Ortopedie"

The following 200 pages are in this category, out of 260 total.

(previous page) (next page)

### A

- Ablace
- Abrupce
- Achondroplázie
- Aloplastika
- Amputace
- Amputace končetin
- Ankylozující spondylartritida
- Ankylóza
- Apertův syndrom
- Aplasia fibulae congenita
- Aplasia radii congenita
- Aplazie
- Arachnodaktylie
- Arthritis uratica
- Arthrogryposis multiplex congenita
- Articulatio coxae
- Articulatio humeri
- Artroplastika
- Artroskopie
- Artrotomie
- Atlantookcipitální dislokace
- Avaskulární kostní nekróza

### B

- Biomechanika kolenního kloubu
- Blast syndrom
- Bolest dolních zad
- Bolest v kyčli u dětí
- Bouchardovy uzly
- Burzitidy

### C

- Calcar calcanei
- Canalis cubitalis
- Centrální obrna
- Cervikokraniální syndrom
- Cheilotomie
- Chondropatie
- Chondrosarkom
- Chopartův kloub
- Chrupavka
- Clementschitschova projekce
- Collesova zlomenina
- Compartment syndrom
- Coxa vara adolescentium
- Coxarthrosis
- Crush syndrom

### D

- Deformity dolních končetin
- Deformity prstů na noze (rozcestník)
- Diafýza
- Diagnostické zobrazovací metody při vyšetření skeletu a kloubů
- Diastrofický dwarfismus
- Diferenciální diagnostika bolestí v rameni/PGS (VPL)
- Digitus malleus
- Distorze

- Drop test
- Druhy kloubních poranění a zásady léčení
- Dupuytrenova kontraktura
- Dysostosis cleidocranialis
- Dysostóza
- Dysplázie (Ortopedie)
- Dětské zlomeniny a epifyzeolýzy

## E

- Enchondromatóza
- Endoprotetika
- Endoskop
- Endostóza
- Entezopatie
- Entezopatie Achillovy šlachy
- Epifýza (část kosti)
- Eponyma fraktur
- Ewingův sarkom
- Exartikulace

## F

- Fibroosteoklasie
- Fibrózní kostní dysplázie
- Fokomelie

## G

- Galeazziho zlomenina
- Ganglion
- Gardenova klasifikace
- Genua valga
- Genua vara
- Gerberův test
- Goniometrie

## H

- Haglundova exostóza
- Hallux rigidus
- Hallux valgus
- Hallux valgus u dětí
- Hallux varus
- Heberdenovy uzly
- Henochova-Schönleinova purpura
- Hereditární osteoonychodysplázie
- Hnisavá onemocnění prstů a ruky
- Hrudní koš
- Hyperostóza
- Hypostóza

## I

- Isolované zlomeniny radia a ulny

## J

- Juvenilní idiopatická artritida

## K

- Kleidokraniální dysplázie
- Klouby dolní končetiny
- Klouby horní končetiny
- Klouby ruky
- Kompartment syndrom bérce
- Kořenové syndromy
- Kulhající pacient/PGS (VPL)

## L

- Larsenův syndrom
- Linom

- Lipom
- Lisfrankův kloub
- Lupavý prst
- Luxace
- Luxace loketního kloubu
- Luxace pately
- Luxace ramenního kloubu

## M

- Madelungova deformita
- Maligní nádory skeletu
- Malunion
- Marfanův syndrom
- Meniscus
- Metabolické osteopatie
- Metafýza
- Metastatické postižení skeletu
- Metatarsus varus
- Metoda Klapp
- Monteggiaova zlomenina
- Morbus Albers-Schönberg
- Morbus Perthes
- Morbus Scheuermann
- Mukopolysacharidóza II. typu
- Mukopolysacharidóza III. typu
- Mukopolysacharidóza IV. typu
- Mukopolysacharidózy
- Muskuloskeletální bolest (pediatrie)
- Myalgie
- Myositis ossificans

## N

- Nepolohové vady nohy
- Nestabilní hlezno
- Neurofibromatóza
- Nádory kloubů
- Nádory pohybového aparátu
- Nádory šlach
- Nádorům podobné afekce pohybového systému

## O

- Ombrédannova choroba
- Operace kyčlí u DMO
- Ortopedická protetika
- Portál:Ortopedie
- Ortotika
- Osový skelet
- Ossa tarsi
- Osteoartróza
- Osteoartróza - konzervativní léčba
- Osteoartróza - operační léčba
- Osteoartróza kolenního kloubu
- Osteoblastom
- Osteodystrofie
- Osteodystrophia fibrosa cystica generalisata
- Osteofasciální prostory horní končetiny
- Osteogenesis imperfecta
- Osteogenní nádory
- Osteoidní osteom
- Osteoklastom
- Osteolýza
- Osteom
- Osteomalacie
- Osteonekróza
- Osteopenie
- Osteopoikilóza
- Osteoporóza
- Osteosarkom
- Osteosyntéza a její principy
- Osteotomie
- Otevřené zlomeniny
- Portál:Otázky z ortopedie (1. LF UK, VL)

## P

- Pagetova choroba
- Pakloub
- Patelofemorální syndrom
- Periostální reakce
- Periprotetická infekce
- Pes calcaneovalgus
- Pes equinovarus congenitus
- Pes planovalgus
- Plantografie
- Pohyby v kloubu a jeho druhy
- Polohové vady nohy
- Polohový pes varus
- Poranění měkkého kolene
- Poranění nosiče (C1)
- Poranění čepovce (C2)
- Poruchy hojení zlomenin
- Pottova nemoc
- Prodloužené hojení zlomenin
- Projevy zánětlivých revmatických chorob na pohybovém aparátu a jejich chirurgická léčba
- Proximální fokální femorální deficiencie
- Pseudoarthrosis tibiae congenita
- Psoriatická artritida

## R

- Rachitis
- Radionuklidová vyšetření skeletu
- Rehabilitace
- Rehabilitace při epicondylitis lateralis humeri
- Repozice
- Revmatická ruka
- Revmatoidní artritida
- Ruptura šlachy m.supraspinatus
- Růst a hojení kosti

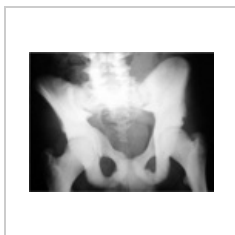## S

- Sdružené zlomeniny radia a ulny
- Skolióza
- Smithova zlomenina

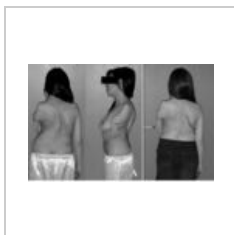(previous page) (next page)

## Media in category "Ortopedie"

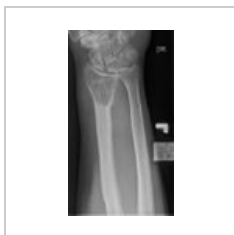The following 27 files are in this category, out of 27 total.



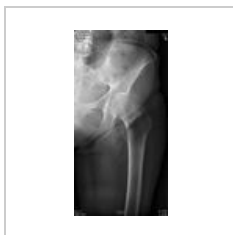790px-Osteopetr...  
790 × 599; 214 KB



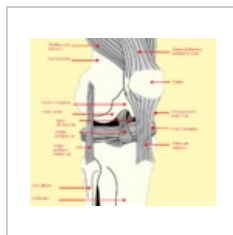800px-Phocomeli...  
800 × 505; 61 KB



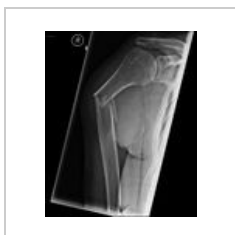832c03aebd2a2e...  
357 × 630; 18 KB




Abrupce velkeho ...  
1,256 × 2,488;  
1.25 MB




Anatomie kolena ...  
1,000 × 911; 181  
KB



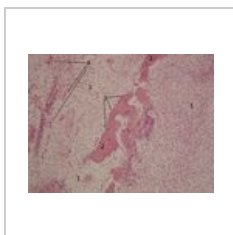
Breast met, blast...  
516 × 630; 27 KB



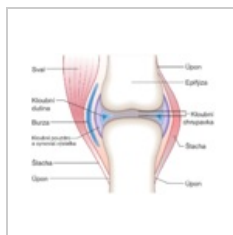
Delbetovy kruhy....  
2,048 × 1,536; 732  
KB



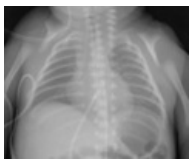
Denis-Brownova ...  
1,022 × 501; 39  
KB



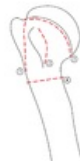
Intramembranos...  
2,592 × 1,944;  
1.73 MB



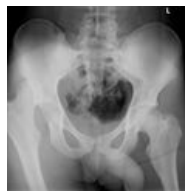Joint cs.png  
882 × 676; 233 KB



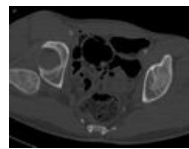
Kleidokraniální d...  
393 × 325; 89 KB



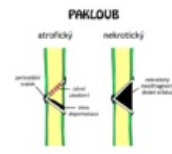
Lomné linie hum...  
1,000 × 1,571; 45 KB



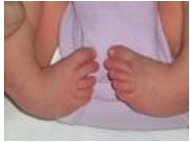Luxace pravé kyč...  
836 × 861; 309 KB



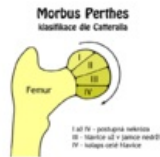
Luxace pravé kyč...  
739 × 565; 98 KB



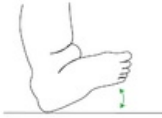Pakloub.png  
640 × 542; 27 KB



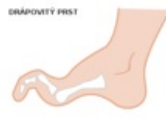PEC.jpg  
640 × 480; 66 KB



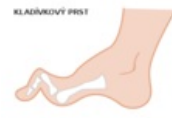Perthes Catterall...  
640 × 640; 29 KB



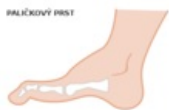Pes-calcaneovalg...  
800 × 619; 24 KB



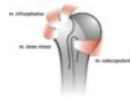Prst drapovity.svg  
360 × 240; 6 KB



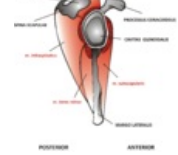
Prst kladivkovy.svg  
360 × 240; 6 KB



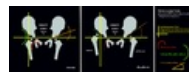Prst palickovy.svg  
360 × 240; 6 KB



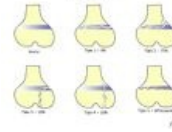
RM-humerus.png  
1,168 × 1,761; 314 KB



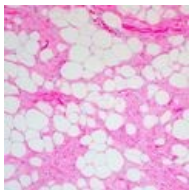
Rotatorovamanz...  
2,144 × 2,388; 944 KB



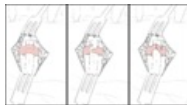
Rtgdysplazie.png  
3,000 × 1,082; 599 KB



SalterHarris.jpg  
800 × 600; 39 KB



Spindle cell lipo...  
442 × 442; 196 KB



Stenozující tendo...  
1,500 × 823; 169 KB