

# Kategorie: Porodnictví

## Pages in category "Porodnictví"

The following 192 pages are in this category, out of 192 total.

### A

- Abrupce
- Adnexitida
- AFI
- Amenorrhoea
- Amniocentéza
- Amnioskopie
- Appendicitida v těhotenství
- Ashermanův syndrom
- Atelektáza

### B

- Baby masáže
- Bishop skóre, výška fundu - vzdálenost spona/fundus)

### C

- Caput succedaneum
- Carbetocin
- Cerclage
- Choroby kardiovaskulárního systému a těhotenství
- Císařský řez

### D

- Diabetes mellitus v graviditě
- Diagnostika stavu plodu v těhotenství a při porodu
- DIC (gynekologie a porodnictví)
- Downův syndrom
- Druhá doba porodní
- Dráždivá děloha
- Děloha
- Děložní branka
- Děložní kontrakce

### E

- Edwardsův syndrom
- Eklampsie
- Embolie plodovou vodou
- Embolie plodovou vodou, šok, DIC – diagnostika, prevence, terapie
- Epidurální anestezie v porodnictví
- Epilepsie v těhotenství
- Epiziotomie
- Etika v perinatologii
- Exprese plodu přidržením děložního fundu

### F

- Farmaka ovlivňující děložní činnost
- Fetoskopie
- Fetální alkoholový syndrom
- Fetální Dopplerometrie
- Fetální EKG
- Fetální fibronektin
- Fetální pulzní oxymetrie
- Funnelling
- Fyziologické šestinedělí

### G

- Gametogeneze
- Gestační diabetes mellitus
- Gestační trofoblastická nemoc
- Portál:Gynekologie a porodnictví
- Portál:Gynekologie a porodnictví (LFHK)

## H

- Hamiltonův hmat
- HBsAg pozitivní matka a novorozenec
- HELLP syndrom
- Hemolytická nemoc novorozence
- HIV infekce v těhotenství
- Hlavní statistické ukazatele v porodnictví
- Hodnocení spermiogramu
- Hygiena v těhotenství
- Hypertenze v těhotenství
- Hypoxie plodu

## I

- Imunologie v těhotenství
- In vitro fertilizace
- Indikace chromozomálního vyšetření
- Indukce plicní zralosti plodu
- Infekce ohrožující plod
- Intrapartální monitorace plodu
- Uživatelka:Ivetttak/Pískoviště

## K

- Kardiopulmonální resuscitace novorozence
- Kardiotokografie
- Kefalhematom
- Klinefelterův syndrom
- Kojení
- Kongenitální toxoplazmóza
- Kordocentéza
- Krevní oběh plodu
- Krvácení během těhotenství, při porodu a v šestinedělí
- Krvácení v těhotenství
- Krvácivé stavy v porodnictví

## L

- Laktace
- Laktační poradenství
- Let-down reflex
- Léčiva v těhotenství

## M

- Makrosomní plod
- Malformace
- Mateřská mortalita
- Mimoděložní těhotenství
- Multipara
- Myoma uteri

## N

- Nauzea a zvracení v těhotenství
- Nepravidelnosti III. doby porodní
- Nepravidelnosti pánve
- Novorozenec
- Novorozenec matky závislé na drogách
- Nullipara
- Numerické chromozomové abnormality
- Náhlá smrt v těhotenství, za porodu, po porodu
- Náhlé příhody břišní v gynekologii

## O

- Odběr choriových klků
- Onemocnění jater v souvislosti s těhotenstvím
- Portál:Otázky ke státní zkoušce z gynekologie a porodnictví (1. LF UK, VL)
- Ovariální cyklus
- Ovariální cysty
- Ovariální hyperstimulační syndrom
- Oxytocinový zátěžový test
- Ošetření novorozence po porodu

## P

- Patauův syndrom
- Patologické uložení placenty
- Patologické šestinedělí
- Peripartální život ohrožující krvácení
- Placenta
- Plavání novorozenců
- Plicní choroby v těhotenství
- Plod
- Plodová voda
- Plodové obaly a placenta
- Poloha, postavení a držení plodu
- Polohy šikmé a příčné
- Poporodní adaptace novorozence
- Poranění za porodu
- Porod
- Porodnická anamnéza
- Porodní analgezie a anestezie
- Porodní traumatismus
- Poruchy pohlavní diferenciacce a pohlavního zrání
- Postpunkční cefalea
- Potransfuzní reakce
- Potrat
- Preeklampsie
- Preimplantační genetická diagnostika
- Prekoncepční prevence dědičných chorob a vad
- Prenatální diagnostika
- Primipara
- Prolaps pupečníku
- PROM
- Prostaglandiny
- První doba porodní
- První vyšetření novorozence
- Právní zabezpečení a sociální ochrana ženy v těhotenství a mateřství
- Puerperální seps
- Pupečník
- Pupečnicková krev
- Pánev
- Péče o novorozence v prvních dnech života
- Předčasný porod
- Překotný porod

## Q

- Q-TIP test

## R

- Uživatel:R.Kristýna/Pískoviště
- RCUI
- Resuscitace těhotné
- Rh systém
- Rizikové těhotenství a novorozenec
- Rutinní laboratorní vyšetření u ženy s mrtvým plodem
- Růstová restrikce plodu

## S

- Schuchardtův řez
- Screening vrozených vývojových vad
- Sekundipara
- Sheehanův syndrom
- Srostlice (porodnictví)
- Stankušův hmat
- Superfekundace

- Superfekundace
- Svalové dno pánevní
- Syndrom 47,XXX
- Syndrom 47,XYY
- Syndrom mrtvého plodu
- Syndromy podmíněné aneuploidíí autosomů
- Syndromy podmíněné aneuploidíí gonosomů

## T

- Teratogeny
- Termický úraz v těhotenství
- Torze adnex
- Trombembolická nemoc v gynekologii
- Turnerův syndrom
- Tyreopatie v těhotenství a u novorozence
- Těhotenská průkazka
- Těhotenské masáže
- Těhotenství
- Třetí doba porodní

## V

- Vak blan
- Vedoucí bod při porodu
- Vrozená brániční kýla
- Vrozená cytomegalová infekce
- Vrozená listerióza
- Vrozené srdeční vady
- Vrozené vady končetin
- Vrozené vývojové vady
- Vrozené vývojové vady dýchací soustavy
- Vulvitis
- Vybraná biochemická vyšetření u pacientů s diabetes mellitus (1. LF UK, VL, 2. roč.)
- Vzduchová embolie v porodnictví
- Vícečetná těhotenství
- Vývoj kardiovaskulárního systému
- Význam chlamydií a mycoplasmat v perinatologii

## Š

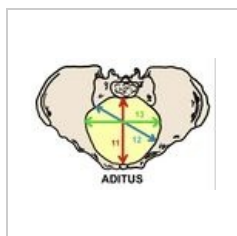
- Šestinedělí
- Šok (porodnictví)

## Ž

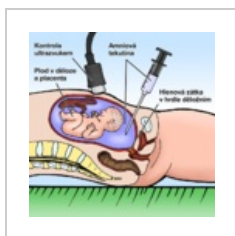
- Ženské pohlavní ústrojí

## Media in category "Porodnictví"


The following 12 files are in this category, out of 12 total.



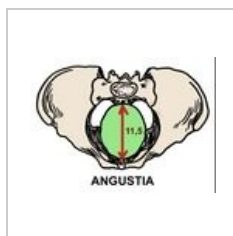Aditus pelvis.jpeg  
791 × 558; 100 KB



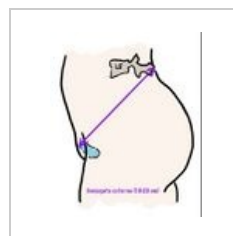
Amniocenteza.png  
800 × 800; 137 KB



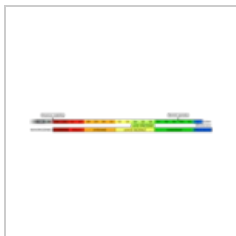
Amplitudo pelvis....  
744 × 562; 112 KB



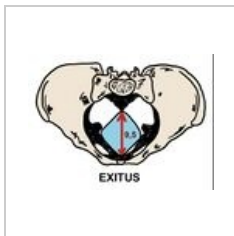
Angustia pelvis.j...  
737 × 541; 105 KB



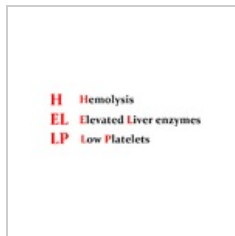
Conjugata extern...  
914 × 1,114; 97 KB



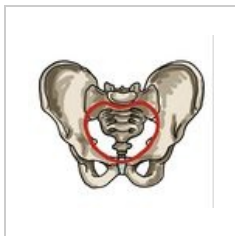
Delka tehotenstv...  
5,576 × 704; 170  
KB



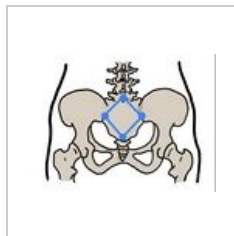
Exitus pelvis.jpeg  
777 × 569; 105 KB



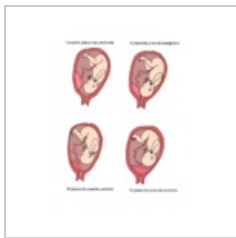
HELLP.png  
1,392 × 612; 41  
KB



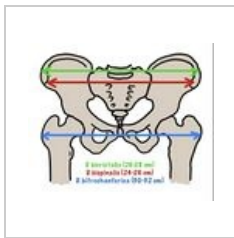
Linea terminalis.j...  
951 × 890; 168 KB



Michaelisova rou...  
902 × 671; 120 KB



Patologické ulože...  
1,040 × 1,368; 614  
KB



Pelvimetrické vyš...  
870 × 742; 147 KB