

# Kategorie:Traumatologie

## Pages in category "Traumatologie"

The following 89 pages are in this category, out of 89 total.

### A

- Abrupce
- Amputace končetin
- Artroskopie
- Atlantookcipitální dislokace

### B

- Blast syndrom

### C

- CBRNE
- Chondropatie
- Chylothorax
- Collesova zlomenina
- Compartment syndrom
- Crush syndrom

### D

- Damage control surgery
- Diagnostické zobrazovací metody při vyšetření skeletu a kloubů
- Diferenciální diagnostika bolestí v rameni/PGS (VPL)
- Distorze
- Drop test
- Druhy kloubních poranění a zásady léčení
- Dětské zlomeniny a epifyzeolýzy

### E

- Entezopatie Achillovy šlachy
- Eponyma fraktur

### G

- Galeazziho zlomenina
- Gardenova klasifikace
- Gerberův test

### H

- Hematom
- Hemotorax

### I

- Isolované zlomeniny radia a ulny

### K

- Kompartment syndrom bérce

### L

- Luxace
- Luxace loketního kloubu
- Luxace pately
- Luxace ramenního kloubu
- Léčba čelistních zlomenin

## M

- Malunion
- Monteggia zlomenina
- Myositis ossificans

## N

- Neerova klasifikace
- Nestabilní hlezno

## O

- Osteosyntéza a její principy
- Otevřené zlomeniny

**P**

- Pakloub
- Pauwellova klasifikace
- Pipkinova klasifikace
- POCUS (point of care ultrasound)
- Poleptání rohovky a spojivky
- Polytrauma
- Poranění jater
- Poranění nosiče (C1)
- Poranění pankreatu
- Poranění sleziny
- Poranění čepovce (C2)
- Poruchy hojení zlomenin
- Prodloužené hojení zlomenin
- První pomoc
- První pomoc při poranění hrudníku
- Pád z výše

## R

- Repozice
- Ruptura šlachy m.supraspinatus

## S

- Sdružené zlomeniny radia a ulny
- Smithova zlomenina
- Sportovní úrazy
- Subluxace
- Sudeckův algodystrofický syndrom
- Svalová kýla

**T**

- Typy zlomenin a jejich dislokace

## V

- Volkmannova ischemická kontraktura

## Z

- Zlomeniny acetabula
- Zlomeniny bérce
- Zlomeniny diafýsy radia a ulny
- Zlomeniny diafýzy femuru
- Zlomeniny diafýzy humeru
- Zlomeniny distálního konce humeru
- Zlomeniny distálního radia
- Zlomeniny dolního konce femuru
- Zlomeniny hlavice humeru
- Zlomeniny humeru
- Zlomeniny klíční kosti
- Zlomeniny kostí nohy
- Zlomeniny kotníků
- Zlomeniny lopatky

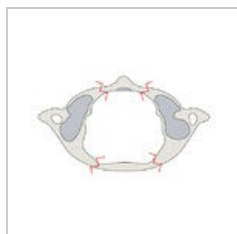
- Zlomeniny proximální uiny
- Zlomeniny proximálního femuru
- Zlomeniny proximálního radia
- Zlomeniny pánve
- Zlomeniny předloktí
- Zlomeniny zápěstí a ruky
- Zlomeniny česky
- Zlomeniny žeber
- Zlomení páteře

## Ú

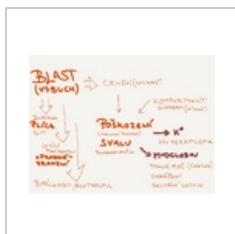- Úraz

## Media in category "Traumatologie"

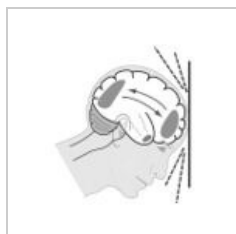
The following 17 files are in this category, out of 17 total.




1 image.jpeg  
4,000 × 2,457; 809 KB



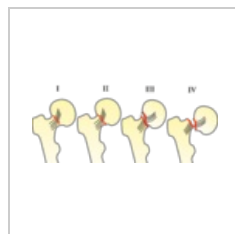
BlastCrushRhabd...  
2,048 × 1,536; 344 KB



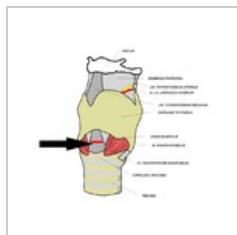
DAP.jpg  
250 × 258; 43 KB



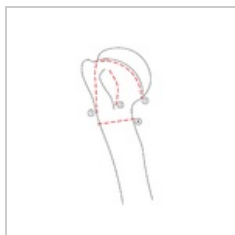
Delbetovy kruhy...  
2,048 × 1,536; 732 KB



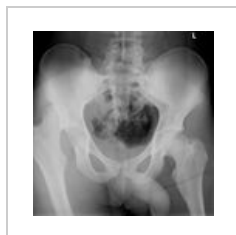Garden.png  
3,549 × 1,501; 394 KB



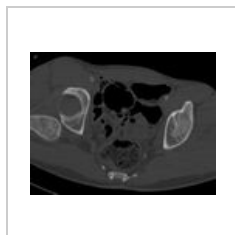Koniotomie.png  
678 × 600; 152 KB



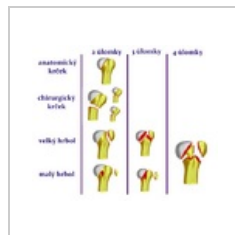
Lomné linie hum...  
1,000 × 1,571; 45 KB



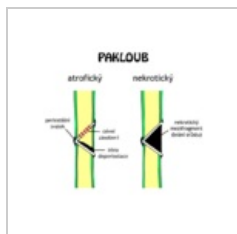
Luxace pravé kyč...  
836 × 861; 309 KB



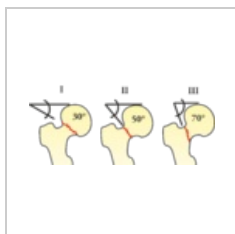
Luxace pravé kyč...  
739 × 565; 98 KB



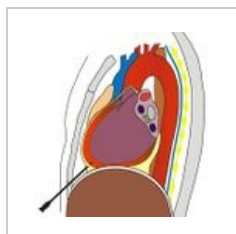
Neer2.png  
651 × 546; 123 KB



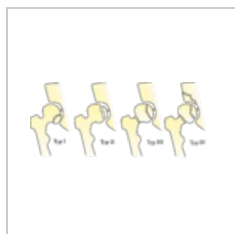Pakloub.png  
640 × 542; 27 KB



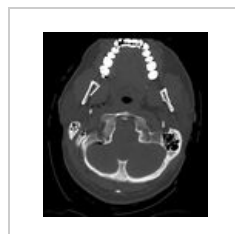Pauwels I-III.png  
2,977 × 1,296; 232 KB



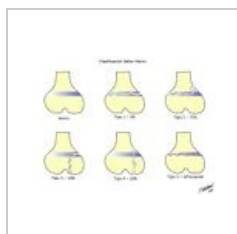
Perikardiocentez...  
513 × 535; 108 KB



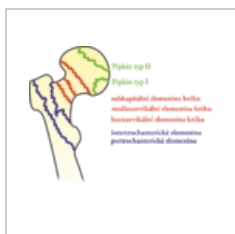Pipkin.png  
5,045 × 2,257; 625 KB



Pneumocefalus 1...  
722 × 812; 240 KB



SalterHarris.jpg  
800 × 600; 39 KB



Zlomeniny proxi...  
1,925 × 1,639; 257 KB